

Gastroenterologie und Pathologie: Wann, wo und wie punktieren und biopsieren?

M. STOLTE

Angenommen, Sie gründen oder übernehmen eine Praxis und wollen die gastroenterologische Endoskopie in Ihr diagnostisches und therapeutisches „Programm“ aufnehmen: Dann brauchen Sie auch einen Pathologen, denn Gastroenterologie ist ohne die Partnerschaft mit der gastroenterologischen Pathologie nicht möglich, gastroenterologische Histologie und Zytologie sind unverzichtbar. Das endoskopische

Aufsichtsbild muß durch das histologische Schnittbild und/oder das zytologische Präparat bestätigt oder korrigiert, ergänzt oder erklärt werden.

Grundsätzlich gilt: je besser die Zusammenarbeit zwischen dem endoskopierenden Arzt und dem Pathologen, desto besser wird auch der diagnostische und therapeutische Erfolg sein.

Beginn der Zusammenarbeit mit dem Pathologen

Ihr erster Kontakt mit dem Pathologen ihrer Wahl sollte ein persönlicher Kontakt sein. Im direkten Gespräch kann so der Grundstein für eine gute vertrauensvolle Zusammenarbeit gelegt werden.

Der Pathologe stellt Ihnen dann all das zur Verfügung, was Sie zur Fixation und zum Versand des Untersuchungsmaterials benötigen:

- Versandgefäße mit 4%igem gepufferten Formalin,
- adressierte Versandbeutel,
- Objektträger für die Zytologie mit Versandboxen und
- Untersuchungsanträge.

Versand des Untersuchungsmaterials an den Pathologen

Histologieversand

Das zur Untersuchung entnommene Gewebe (Zangenbiopsie, Stanzbiopsie, Polypektomie usw.) muß *sofort* in die Fixationsflüssigkeit gegeben werden (s. Abb. 1), „Zwischenlagerung“ in Kochsalz- oder Ringer-Lösung führt zu falschen „Ödem“-Befunden und zu diagnostisch nicht verwertbaren autolytischen Proben. Das Versandgefäß *muß fest verschlossen werden*: Das Auslaufen des Formalins ist für Postbedienstete und Pathologiepersonal unzumutbar, schlimmer aber ist die Gefahr des Verlusts oder der Vermischung von Untersuchungsmaterial.

Verwechslungen von Materialien unterschiedlicher Patienten müssen unbedingt vermieden werden. Die Arzthelferinnen *müssen* deshalb peinlich genau „erzogen“ werden:

Jedes Gefäß muß mit den Patientendaten – Name, Vorname, Geburtsdatum – und dem Entnahmeort des Materials beschriftet werden.

Zusammen mit dem gut ausgefüllten Untersuchungsantrag und dem ebenfalls gut und vollständig ausgefüllten Überweisungsschein wird das Material nach nochmaliger Überprüfung des sicheren Verschlusses *sicher verpackt, richtig frankiert und per Post an den Pathologen verschickt*.

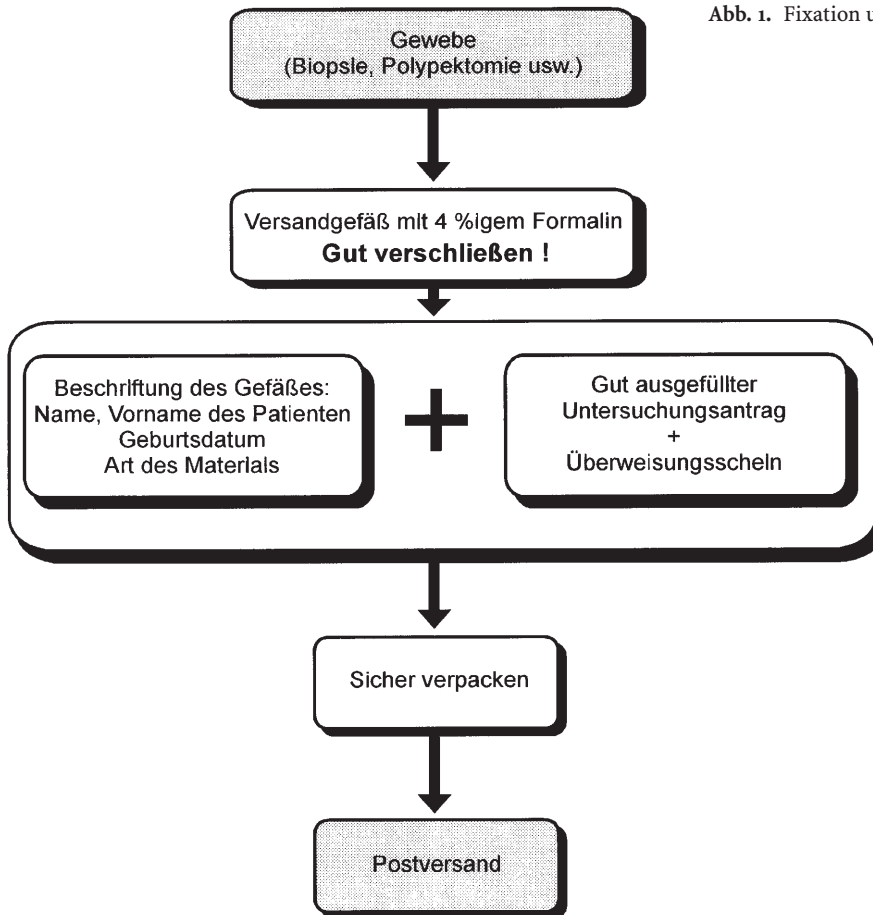
Untersuchungsantrag für den Pathologen

Der Pathologe ist kein Diagnoseautomat, in den man Gewebestücke einwirft und dann ungeduldig auf das „Auswerfen“ der Diagnose wartet. Der Pathologe ist ein Konsiliararzt, der neben breitem Fachwissen, spezieller Erfahrung und ständigem Training immer auch *zusätzliche Informationen* benötigt, um eine relevante Diagnose und Begutachtung stellen zu können.

Der Idealfall, daß Sie dem Pathologen im eigenen Krankenhaus während der endoskopischen Untersuchung den Befund selbst demonstrieren, ist selten realisierbar. Der Untersuchungsantrag für den Pathologen ist deshalb die Visitenkarte für die Qualität des einsendenden Arztes.

Ein gut ausgefüllter Untersuchungsantrag dokumentiert die Sorgfalt des einsendenden Arztes.

Abb. 1. Fixation und Versand von Gewebsmaterial



Die Ausfüllung des „Kerns“ des Untersuchungsantrages (s. Abb. 2) ist Sache des Arztes. Er muß zunächst überprüfen, ob seine Mitarbeiter den „Kopf“ des Antrags – also die Patienten-Personaldaten und deren Krankenversicherung – richtig und vollständig ausgefüllt haben.

Dann folgen die ärztlichen Angaben:

Essentiell sind:

- Anamnese,
- Symptomatik,
- klinische Befunde,
- endoskopischer Befund,
- topographische Zuordnung,
- Befunde anderer bildgebender Verfahren,
- Anzahl der Biopsiepartikel.

Auf den ersten Blick mag dies nach „großem Aufwand“ aussehen. In aller Regel reichen aber wenige telegrammartige Stichworte.

Zum endoskopischen Befund hat sich vielfach bewährt, daß einfach ein Ausdruck des schriftlichen endoskopischen Befundes für den Pathologen mitgeschickt wird.

Der endoskopische Befund muß exakt sein. Globale Begriffe wie „Raumforderung“, „Tu-Verdacht“, „Npl“, „verdächtiger Herd“, „Entzündung“ usw. sind nichtssagend und ein Indiz für die Unsicherheit des Untersuchers.

Besonders hilfreich für den Pathologen sind Videoprints von wichtigen und interessanten Befunden. Vor allem bei seltenen Befunden läßt sich die Diagnose durch die Kombination des endoskopischen und histologischen Bildes leichter stellen. Dies gilt insbesondere für seltene Befunde, wie z. B. die lymphozytäre Gastritis varioliformis, Angiodysplasien, Frühkarzinome, Frühlymphome, spezielle Colitiden, Pneumatosis coli u. v. a.

Besonders wichtige Informationen oder eilige Wünsche sollten – z. B. mit Rotstift – besonders hervorgehoben werden, so Wünsche nach Spezialfärbungen, histochemischen Reaktionen, immunhistochemischen Untersuchungen oder besondere Fragestellungen, z. B.:

- Eisen?
- Amyloid?

AOK	LKK	BKK	IKK	VdAK	AEV	Knappschaft
Name des Versicherten				Vorname		geb. am
Ehegatte/Kind				Vorname		geb. am
Mgl. -Nr.						
Wohnung des Patienten						

Stationär Allg. Klasse	<input type="radio"/>
WL-Arzt Rechnung an Patienten	<input type="radio"/>
Ambulant U-Schein liegt bei	<input type="radio"/>
Privat Rechnung an Patienten	<input type="radio"/>

Untersuchungs- Antrag

an
Prof. Dr. M. Stolte
Institut für Pathologie

KLINIKUM BAYREUTH

Postfach 10 10 43
95410 Bayreuth

Preuschwitzer Str. 101
95445 Bayreuth

Tel. (09 21) 4 00 - 17 90
Fax (09 21) 4 00 - 17 99

Gastroenterologischer Befund: **Rückseite** ➔

Art und Lokalisation des übersandten Materials: _____

Beginn der Erkrankung: _____

Klinische Diagnose: _____

Klinische Befunde (evtl. Rückseite benutzen) _____

Frühere hist. Untersuchungen _____ E-Nr. _____ und Datum _____

Bei gynäkologischen Abrasionen _____

Letzte Periode _____ Letzte Geburt (Abort?) _____ Hormonbehandlung ja/nein
(Bitte angeben!)

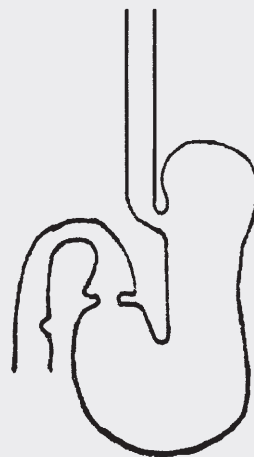
Datum _____

 Unterschrift des Arztes

 Stempel

Abb. 2. Untersuchungsantrag (Vorder- und Rückseite) für den Pathologen

Endoskopischer Befund



Endoskopischer Befund

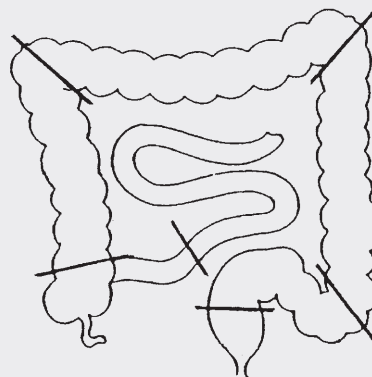


Abb. 2 (Fortsetzung)

- Soor?
- Lymphom?
- Tumor?

Auch wenn eine eilige Befundübermittlung per Telefon oder Telefax gewünscht wird, sollte dies – ebenfalls am besten mit Rotstift – besonders auf dem Untersuchungsantrag vermerkt werden.

Last not least:

► Absenderstempel nicht vergessen!

Zytologieversand

Auch für die gastroenterologische Zytologie gilt, daß die Güte der Angaben auf dem Untersuchungsantrag direkt proportional der Qualität des einsendenden Arztes sein soll. Anmerkungen wie „Tu-Zellen?“ oder

„Pankreas“ oder „Leber-Tu“ sind völlig unzureichend. Die Ausführungen zum Histologieuntersuchungsantrag (s. oben) gelten also auch für den Zytologieuntersuchungsantrag.

Für die *Materialbearbeitung vor dem Versand* müssen zunächst die 3 wichtigsten Materialgewinnungsarten der gastroenterologischen Zytologie unterschieden werden:

- Punktatflüssigkeit
- Abstrichpräparate
- Feinnadelpunktate

Punktatflüssigkeit

Punktatflüssigkeiten müssen in ein leeres sauberes Gefäß *ohne* Formalin gegeben werden. Dann folgt die

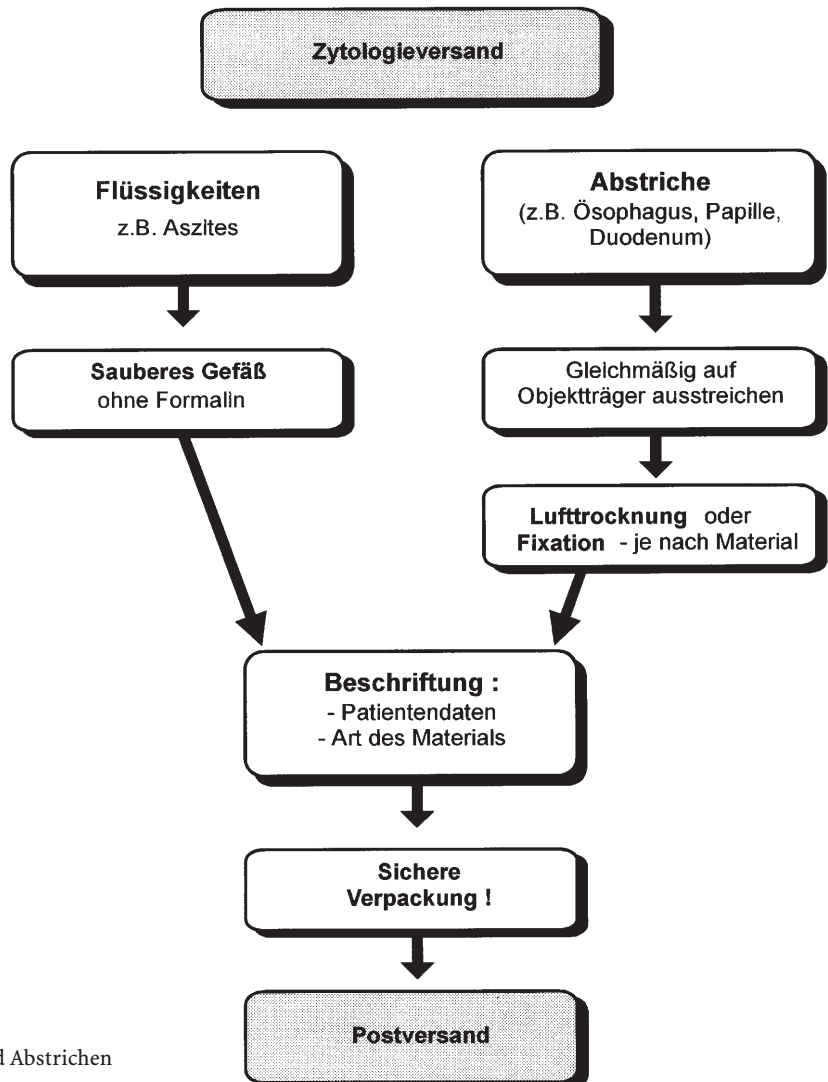


Abb. 3. Versand von Flüssigkeiten und Abstrichen für die zytologische Untersuchung

Beschriftung des Gefäßes mit Patientendaten und Herkunft des Materials und der schnelle Versand an den Pathologen, der dann das Material weiterbearbeitet (z.B. Zentrifugieren usw.).

Sputum 1:81 mit 50%igem Alkohol vermischen, sicher verpacken, schnell zum Pathologen schicken.

Zytologiepräparate

Zellmaterial von Organoberflächen (z.B. Ösophagus, Magen, Duodenum, Papilla Vateri usw.) muß gleichmäßig und dünn auf dem Zytologieobjektträger ausgestrichen werden. Die vorher mit den Patientendaten und den Angaben zur Art des Materials auf dem Mattrand beschrifteten Objektträger werden dann – je nach Fragestellung – entweder luftgetrocknet oder fixiert. Ob und welche Art der Fixation erforderlich

ist, sollte mit dem Pathologen vereinbart werden, da es hier unterschiedliche „Schulen“ mit unterschiedlichen Ratschlägen und Färbungen gibt.

Ganz wichtig ist die sichere Verpackung in Zytologieversandboxen, die dann sicherheitshalber mit Zell- oder Schaumstoff umwickelt werden sollten. Der Postversand erfolgt mit dem voradressierten Versandbeutel (Abb. 3).

Feinnadelpunktate

Das mit der Feinnadelpunktion gewonnene Zellmaterial wird auf den Objektträger, der vorher mit den Patientendaten und dem Entnahmeort beschriftet worden ist, aufgetragen. Dabei sollte unbedingt darauf geachtet werden, daß dieses Material nicht wie aus einer „Gießkanne“ beim Aufspritzen verteilt

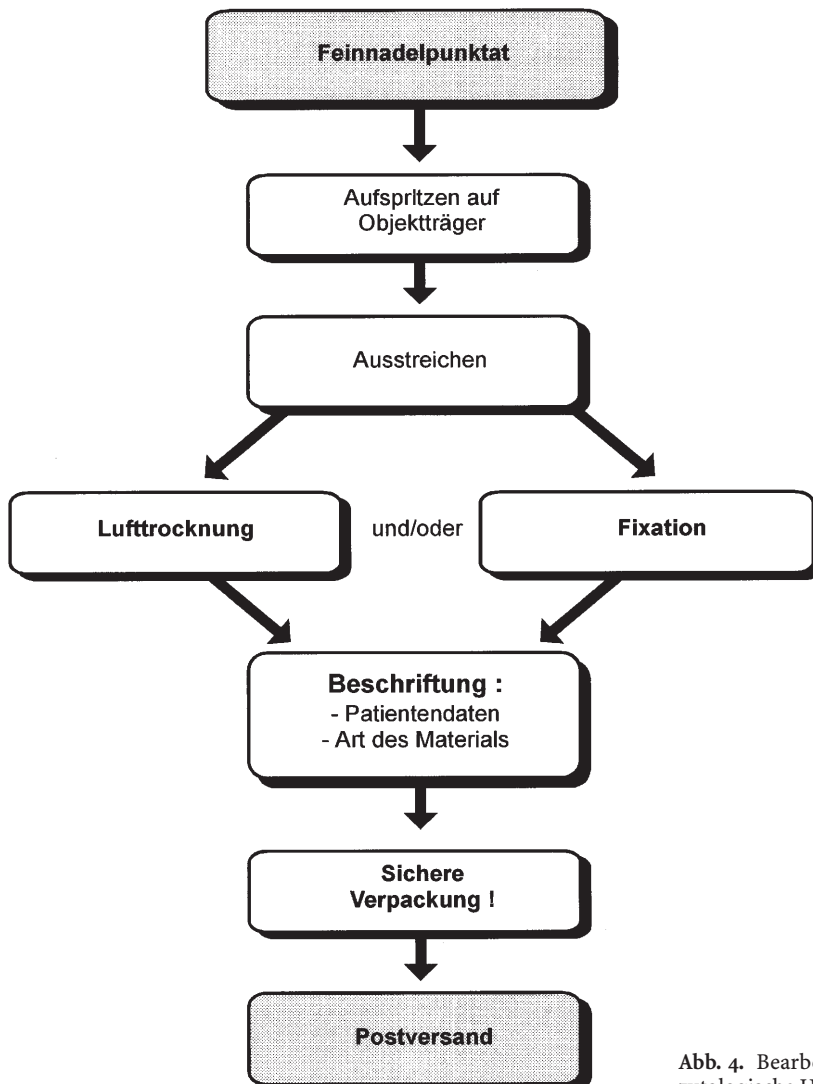


Abb. 4. Bearbeitung von Feinnadelpunktaten für die zytologische Untersuchung

wird. Wichtig ist, daß das Material am Rand des Objektträgers einen „Tropfen“ bildet, der dann mit einem zweiten Objektträger – wie bei einem Blutausschlag – ausgestrichen wird (Abb. 4).

Je nach Fragestellung folgt dann die Lufttrocknung oder die sofortige Fixation (Isopropyl-Alkohol oder Fixationspray). Die Fixation *muß sofort* erfolgen, das Zellmaterial darf nicht erst „antrocknen“.

Zytologiepräparate und Histologiematerial immer getrennt versenden!

Bitte schicken Sie die Zytologiepräparate in einem gesonderten Versandbeutel an den Pathologen und geben Sie die Präparate nicht in den Beutel mit den Histologieeinsendungsgefäßen, denn durch die nie ganz zu vermeidenden Formalindämpfe kann es zu Schrumpfungsfaktoren des zytologischen Materials kommen.

Wann, wo und wie biopsieren?


Damit die Zusammenarbeit zwischen dem endoskopierenden Arzt und dem Pathologen zum Erfolg führt, sollten auch spezielle Regeln für die Gewebentnahme in Abhängigkeit vom speziellen Befund in den jeweiligen intestinalen Organen beachtet werden.

Nach dem Motto, „wann, wo und wie biopsieren“ wollen wir – ausgehend vom endoskopischen „Normalbefund“ – bei den unterschiedlichen pathologischen Endoskopiebefunden „Regeln“ für die gastroenterologische Biopsie aufstellen (*ausgenommen*: Leber, Gallenwege und Pankreasgang).

Ösophagus

Endoskopischer Normalbefund

Der Ösophagus wird vielfach immer noch zu „oberflächlich“ inspiziert, als „Rohr“ für das Hineinschieben und Herausziehen des Endoskops benutzt. Manche „Normalbefunde“ müssen deshalb sicherlich skeptisch interpretiert werden.

 Die subtile Suche nach „Minimalveränderungen“ (z. B. weißliche Flecken, rote Flecken, Einsenkungen oder winzige Erhabenheiten und Erosionen) als mögliche makroskopische Kriterien für ein Ösophagusfrühkarzinom sollte überall zum „Standardprogramm“ gehören.

Ein Carcinoma in situ des Plattenepithels der Ösophagusschleimhaut läßt sich endoskopisch insbesondere dann vermuten, wenn „rote Flecken“ nachzu-

weisen sind. Die Ursache hierfür ist, daß das Carcinoma in situ der Ösophagusschleimhaut vielfach nicht oberflächlich verhornt ist, also nicht als „Leukoplakie“ imponiert, sondern die Papillenkappen vermehrt sind, oft bis knapp unter die Oberfläche reichen. Ein Carcinoma in situ des Plattenepithels der Ösophagusschleimhaut wird deshalb auch von erfahrenen Gastroenterologen häufig als Magenschleimhautheterotopie verkannt.

Angenommen, der endoskopische Befund im Ösophagus ist wirklich völlig ohne krankhafte Veränderungen, so sollte bei einer Refluxsymptomatik dennoch Biopsiematerial aus dem präkardialen distalen Ösophagus und dem ösophagokardialen Übergang (je 2–3 *Partikel*) entnommen werden. So läßt sich dann histologisch vielfach doch eine geringgradige Refluxösophagitis nachweisen. Besonders wichtig sind diese Biopsate zur Frühdiagnostik des Barrett-Ösophagus, denn in 10 bis 20 % dieser Patienten ist in diesen Biopsaten ein spezialisiertes intestinalisiertes metaplastisches Zylinderepithel, also eine Barrett-schleimhaut nachzuweisen.

Ösophagitis

Ösophagitis ohne gastroösophagealen Reflux

Rötungen, Erosionen, Fibrinauflagerungen, Bläschen, weißliche und gelbliche Auflagerungen, petechiale Blutungen und Ulzerationen ohne Einbeziehung des präkardialen distalen Ösophagus sind vielfach ein Indiz für eine Ösophagitis, die nicht Folge des gastroösophagealen Säurerefluxes ist. Der Pathologe muß über diese Besonderheit des endoskopischen Befundes und die Topographie der Veränderungen genau informiert werden, dann wird er sicherlich die Spezialfärbungen und seltenen Ösophagiden, wie die Soorösophagitis, Herpes-simplex-Ösophagitis, CMV-Ösophagitis, radiogene Ösophagitis und durch gewebsschädigende Substanzen induzierte Ösophagiden nicht „übersehen“ oder fehlinterpretieren. Je mehr Biopsiepartikel vorliegen, desto sicherer wird die histologische Diagnose (*mindestens 5 Partikel*).

Bei langstreckigen entzündlichen Veränderungen sollten getrennte Stufenbiopsate aus unterschiedlichen Abschnitten des Ösophagus entnommen werden. So kann der Pathologe z. B. die seltene, zumeist durch Nahrungsmittelallergene induzierte idiopathische eosinophile Ösophagitis gut diagnostizieren.

Auch die noch seltenere diffuse chronische Ösophagitis mit vermehrten intraepithelialen Lymphozyten, verstärkter Desquamation der Superfizialzellschicht und Hyperplasie der basalen Zellschicht des Plattenepithels kann durch derartige getrennte Stufenbiopsate gut erkannt werden. In seinem Kommen-

tar zu dieser seltenen Ösophagitis kann der Pathologe auf mögliche Ursachen wie Motilitätsstörungen der Speiseröhre, chronischen Alkoholabusus (hochprozentige Spirituosen) oder die Rarität der Pseudo-divertikulose des Ösophagus hinweisen.

Gastroösophageale Refluxkrankheit (GERD)

Die gastroösophageale Refluxkrankheit („GERD“ = *gastroesophageal reflux disease*) wird immer noch überwiegend nur endoskopisch diagnostiziert aber nicht biopsiert. Diese Refluxoesophagitis wird dann nach Savary-Miller oder mit dem MUSE-System klassifiziert. Gerade das MUSE-System macht aber deutlich, wie dringend bei jeder Erstdiagnostik der Refluxkrankheit eine biopsische Abklärung erfolgen sollte.

Die MUSE-Abkürzung steht für Metaplasie, Ulkus, Stenose und Erosion.

Fragen wir uns, welche makroskopischen Befunde ein Karzinom, besonders ein Frühkarzinom, in der gastroösophagealen Übergangszone hervorrufen kann, so sind dies aber auch Erosionen, Ulzera und Stenosen. Wenn man dann noch berücksichtigt, daß die Metaplasie als Rötung auffällt und wenn man weiß, daß Dysplasien und Frühkarzinome in dieser metaplastischen Barrettschleimhaut auch nur als Rötung imponieren, wird klar:

Bei jeder Erstdiagnostik einer Refluxösophagitis sollten die makroskopisch sichtbaren Läsionen biopsiert und histologisch abgeklärt werden. Dies ist die beste Qualitätssicherung des endoskopischen Befundes. Seltene Ösophagus-Entzündungen, die eine Refluxösophagitis vortäuschen, Superinfektionen einer Refluxösophagitis, mechanische oder medikamentös-toxische Läsionen, Dysplasien und Karzinome können dadurch früh erkannt oder ausgeschlossen werden.

Barrett-Ösophagus (GERD mit CELLO)

Zur Früherkennung eines „mikroskopischen“ Barrett-Ösophagus sollte bei jeder Erstdiagnostik bei Patienten mit Refluxsymptomatik eine histologische Diagnostik an Biopsaten aus der Z-Linie der Kardia (Quadrantenbiopsate) erfolgen.

Bei endoskopischem Verdacht auf Vorliegen eines Barrett-Ösophagus bei chronischer Refluxkrankheit und bei endoskopisch eindeutiger Diagnose eines Barrett-Ösophagus sollten bei der Erstdiagnostik und bei jeder Kontrolluntersuchung unbedingt Biopsien entnommen werden, denn der Barrett-Ösophagus gehört zu den *präkanzerösen* Konditionen. Bei ca. 10% der Patienten mit Barrett-Ösophagus muß mit der Entwicklung eines Barrett-Adenokarzinoms gerechnet werden. Aus den zungenförmigen Rötungen muß gezielt biopsiert werden. Erforderlich ist die Höhenangabe der Entnahmestelle in Beziehung zum

ösophagokardialen Übergang. Damit der Pathologe das Barrett-Epithel des CELLO („columnar epithelium lined lower oesophagus“) leichter erkennt, ist zusätzliche eine Biopsie aus dem ösophagokardialen Übergang und dem benachbarten Plattenepithel der Ösophagusschleimhaut zu empfehlen.

Diese Methodik sichert eine gute histologische Diagnostik des Barrett-Ösophagus und erlaubt die Bestimmung des *Typs der Zylinderepithelmetaplasie*.

Bei bekanntem Barrett-Ösophagus ist eine regelmäßige Vorsorgeuntersuchung indiziert. Hier geht es jetzt um Krebsvorsorge bzw. Früherkennung.

Innerhalb des CELLO muß gezielt gesucht werden nach

- Erhabenheiten,
- Einsenkungen,
- Erosionen,
- Ulzerationen,
- verstärkten Rötungen und
- Diskolorationen.

Diese müssen gezielt biopsiert werden (3–5 PE), außerdem sind Quadranten-Stufenbiopsate im CELLO in 2 cm-Abständen erforderlich. Mit dieser Methode wird nicht nur der Typ der Barrett-Schleimhaut histologisch sicher diagnostiziert, sondern damit ist auch die diagnostische Aussagekraft hinsichtlich eventueller Dysplasien oder eines Karzinoms relativ hoch.

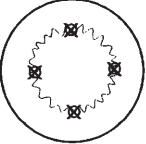
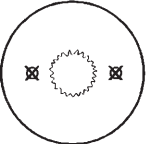
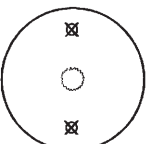
Die Biopsieempfehlungen bei der gastroösophagealen Refluxkrankheit sind in Abhängigkeit von der MUSE-Klassifikation in Abb. 5 zusammengefaßt.

Dysplasien und Karzinome im Barrett-Ösophagus

Das Barrett-Karzinom wird in unseren Breiten immer häufiger. Man hat es „eine neue Epidemie“ genannt. Das Barrett-Karzinom wird aber zur Zeit überwiegend fast nur in fortgeschrittenen Stadien diagnostiziert und hat deshalb eine sehr schlechte Prognose. Ziel unserer Bemühungen muß deshalb die Verbesserung der endoskopisch-biopsischen Diagnostik im distalen Ösophagus und in der gastroösophagealen Übergangszone sein. Ziel ist die Frühdagnostik der Neoplasien im Barrett-Ösophagus, möglichst im Stadium der intraepithelialen Neoplasie (Dysplasie) oder im Stadium des auf Mukosa oder Mukosa und Submukosa beschränkten Frühkarzinoms.

Wenn histologisch bei endoskopisch unverdächtigem Barrett-Ösophagus eine geringgradige oder hochgradige Dysplasie diagnostiziert wird, sollte nach zwei- bis dreiwöchiger hochdosierter Protonenpumpenblocker-Therapie (z. B. Omeprazol 2 × 40 mg/Tag) eine endoskopisch-biopsische Kontrolluntersuchung folgen. Diese Untersuchung sollte außerhalb

Abb. 5. Biopsieempfehlungen bei der gastroösophagealen Refluxkrankheit in Abhängigkeit von der MUSE-Klassifikation

GERD Lokalisation und Anzahl der Biopsien		
I. <u>M₀ U₀ S₀ E₀</u>		
Biopsie		
Gastro-Ösophagealer Übergang		1 x anterior 1 x lateral 1 x posterior 1 x lateral
bis 1 cm Höhe		1 x lateral 1 x lateral
bis 2 cm Höhe		1 x anterior 1 x posterior
Biopsie, I. und:		
II. <u>M₀ U₀ S₀ E_{1/2}</u> :	3 x	Erosion
III. <u>M₀ U_{1/2} S₀ E₀</u> :	3 x	Ulkus (3-5)
IV. <u>M₀ U₀ S_{1/2} E₀</u> :	3-5 x	Strikatur
V. <u>M₁ U₀ S₀ E₀</u> :	1x /2cm	Metaplasie
VI. <u>M₂ U₀ S₀ E₀</u> :	1x /2cm 4 Quadranten	Metaplasie
plus 2 x Antrum	2 x Corpus	2 x Pars descendens duodeni

des normalen „Routineprogramms“ durchgeführt werden. Ohne Zeitdruck muß jetzt zunächst noch einmal subtil nach Dysplasie-assoziierten Veränderungen der Schleimhaut (siehe oben) gesucht werden.

Nach Bestätigung der Dysplasie-Diagnose durch einen zweiten, auf diesem Gebiet besonders erfahrenen Pathologen ist zunächst eine endosonographische Diagnostik zu empfehlen, denn vielfach geht die hochgradige Dysplasie an anderer Stelle schon in ein Karzinom über. Ist der Prozeß auf die Mukosa beschränkt, könnte man über eine eingeschränkte endoskopische Therapie, z. B. eine Mucosaresektion, eine Laserablation oder eine photodynamische Therapie diskutieren. Ansonsten besteht bei Karzinom die Indikation zur operativen Therapie.

Das diagnostische Stufenschema bei Dysplasien und Karzinomen im Barrett-Ösophagus ist in Abb. 6 zusammengefaßt.

Gelbliche oder weißliche Erhabenheiten im Ösophagus

Kleine weißliche oder gelbliche Erhabenheiten sollten gezielt biopsiert werden, denn differentialdiagnostisch könnte es sich hier neben „harmlosen“ Befunden, wie Glykogenakanthose, Talgdrüsenheterotopie, Lipidinseln, subepithelialen Tumoren (z. B. Granularzelltumor), um eine intraepitheliale ösophageale Neoplasie (Dysplasie, Carcinoma in situ) handeln. Je nach Größe der Läsion sollten 2–5 Zangenbiopsiepartikel entnommen werden.

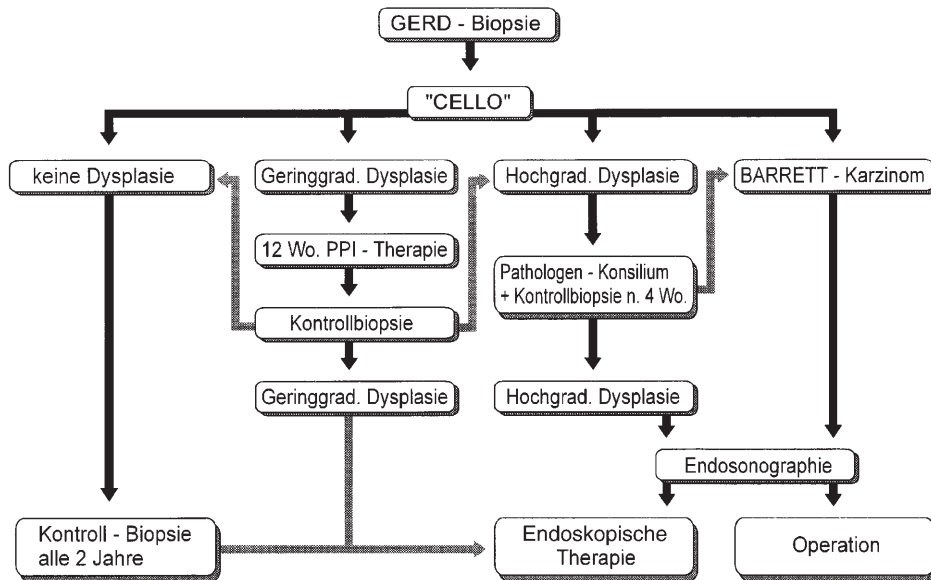


Abb. 6. Diagnostisches und therapeutisches Stufenschema beim Barrett-Ösophagus (CELLO)

Rote Flecken

Rote Flecken sollten – unabhängig von ihrer Lokalisation im Ösophagus – unbedingt immer biopsiert werden. Das Carcinoma in situ des Plattenepithels des Ösophagus imponiert vielfach als roter Fleck und kann endoskopisch als Magenschleimhautheterotopie fehlagnostiziert werden.

Im distalen Ösophagus sind rote Zungen und Flecken zunächst verdächtig auf das Vorliegen einer Barrett-Schleimhaut bei Refluxkrankheit. Verstärkte Rötungen innerhalb der Barrett-Schleimhaut können ein Indiz für Dysplasien und Frühkarzinome sein (verstärkte Angiogenese im neoplastischen Areal).

Ösophaguspolyp

Die meisten Ösophaguspolypen sind benigne (Papillom u.a.), eine Zangen-PE zur Artdiagnose ist also durchaus als Primärdiagnostik möglich. Zu empfehlen sind dann 3 Partikel. Aus der histologischen Diagnose dieses Materials – Art, Dignität – ergibt sich dann das weitere diagnostische oder therapeutische Vorgehen (keine Konsequenz, Schlingenabtragung, Operation).

Ösophagustumor

Die Angaben zur Größe und Form (polypös, ulzerös, zirkulär-stenosierend, kugelig submukös) und zur

Lokalisation sind oft für die histologische Differentialdiagnose sehr wichtig. Daraus lässt sich schon ablesen, ob der Tumor eher von der Mukosa ausgeht, in tieferen Schichten lokalisiert ist (mesenchymale Tumoren) oder den Ösophagus von außen infiltriert.

Zu empfehlen sind 5–10 Biopsiepartikel aus dem Zentrum und dem Rand des Tumors.

Bei Ulzera im Ösophagus ergibt sich neben der Differentialdiagnose zwischen der ulzerösen Ösophagitis und einem ulzerierten Tumor auch noch die Frage nach einem medikamentös-toxisch induzierten Ulkus, das zumeist in der mittleren physiologischen „Enge“ der Speiseröhre lokalisiert ist.

Die Ösophagusbiopsieempfehlungen sind in Tabelle 1 zusammengefasst.

Magen

Endoskopischer Normalbefund

Früher bestand bei endoskopisch normaler Magenschleimhaut oder bei einem Gastritis-Bild keine zwingende Indikation zur Biopsie.

Seitdem klar ist, daß

- 80 bis 90 % aller Gastritiden heilbare *Helicobacter pylori*-Infektionen sind,
- die *Helicobacter pylori*-Gastritis endoskopisch nicht sicher zu diagnostizieren ist und
- die histologische Untersuchung der Magenschleimhaut zu einer nicht nur deskriptiven, sondern zur ätiopathogenetischen Diagnose der Gastritiden führt,

hat sich diese Situation grundlegend geändert.

Tabelle 1. Ösophagusbiopsieempfehlungen

Endoskopischer Befund	Biopsieempfehlungen
Normal bei Refluxsymptomatik	2 Partikel aus ösophagokardialen Übergang 2 Partikel aus distalem Ösophagus Fragen: Geringgradige Refluxösophagitis? Hyperregeneratorische Ösophagopathie? Barrettschleimhaut
„Ösophagitis“ ohne Reflux	5 Partikel, Stufenbiopsate, genaue Lokalisationsangabe, genauer endoskopischer Befund Frage: Spezielle Ösophagitis (Soor, Herpes, CMV u. a.?)
Refluxösophagitis	
– Rötung	2–3 Partikel
– Erosion	3–5 Partikel
– Ulkus	5 Partikel zur Diagnostik der Reflux-Ösophagitis,
– Stenose	Korrektur des Grades der Ösophagitis, Frühdiagnose des Barrett-Ösophagus und zum
– polypoide Läsion	Ausschluß oder Nachweis eines Tumors
Verdacht auf Barrett-Ösophagus	2–3 Partikel aus roten Schleimhautarealen oberhalb des ösophagokardialen Übergangs; 2 Partikel aus ösophagokardialen Übergang; 2 Partikel aus benachbartem Plattenepithel des Ösophagus; Frage: „CELLO“-Diagnose, Art der Zylinderepithelmetaplasie?
Bekannter Barrett-Ösophagus	5 Partikel aus Erhabenheiten, Einsenkungen, Erosionen, Ulzerationen Diskolorationen und Rötungen. Quadranten-PE in 1–2-cm-Abständen; Frage: Typ der Barrett-Schleimhaut, Dysplasie, Karzinom?
Gelbliche und weißliche Erhabenheiten	2–5 Partikel, Angaben über Lokalisation, Zahl, Größe und Form; Frage: Glykogenakanthose, Lipidinsel, Talgdrüsenheterotopie, subepithelialer Tumor (z. B. Granularzelltumor), Dysplasie, Carcinoma in situ, Frühkarzinom?
„Polyp“	3–5 Zangenbiopsiepartikel oder Schlingenbiopsie mit Angaben zur Größe und Form des Polypen; Frage: Artdiagnose, Dignität?
„Tumor“	5–10 Partikel aus dem Zentrum und Rand, bei submukösen Tumoren evtl. Knopfloch-PE; Angabe zur Größe, Form und Lokalisation; Frage: Artdiagnose, Dignität?

Heute gilt:

► Eine Gastroskopie ohne histologische Diagnostik ist eine unvollständige Untersuchung. Bei jeder Gastroskopie besteht die Indikation zur Biopsie mit histologischer Diagnostik.

Zur Gastritisdifferentialdiagnostik – *Helicobacter pylori*-Gastritis, Autoimmungastritis, medikamentös-toxisch oder durch Gallereflux chemisch induzierte reaktive Gastritis, Sonderformen der Gastritis, wie granulomatöse Gastritis, Crohn-Gastritis, eosinophile Gastritis, kollagene Gastritis, lymphozytäre Gastritis usw. – reicht es nicht aus, wenn aus irgendeiner Region des Magens nur 1 Partikel entnommen wird.

► Zur Gastritisdifferentialdiagnostik sind mindestens je 2 Partikel aus dem Antrum und Korpus erforderlich.

Im updated Sydney-System zur Klassifikation und Graduierung der Gastritis werden außerdem 1 bis 2 Biopsien aus der Angulusregion empfohlen, da hier am häufigsten intestinale Metaplasien und fokale Atrophien vorkommen sollen (s. Abb. 7).

In seltenen Fällen – z. B. bei Verdacht auf Autoimmungastritis – sind multiple Stufenbiopsate aus allen Regionen des Magens zu empfehlen.

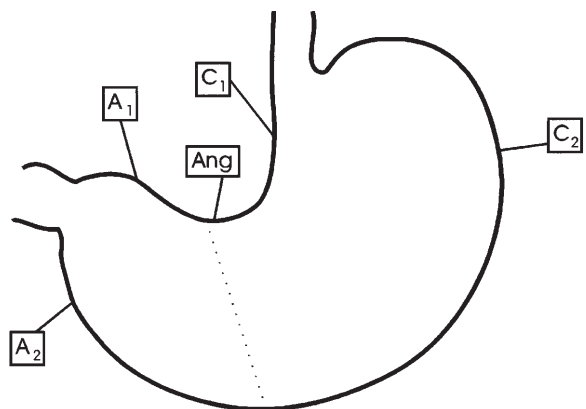


Abb. 7. Biopsiestellen im Magen bei endoskopischem Normalbefund oder Verdacht auf Gastritis (nach dem aktualisierten Sydney-System)

Gastroenterologische Endoskopie

Ein Leitfaden zur Diagnostik und Therapie

Frühmorgen, P. (Hrsg.)

1999, XII, 299 S. 146 Abb., 17 Abb. in Farbe., Hardcover

ISBN: 978-3-540-62553-7