

Haut- und Weichteilinfektionen

G. Gross, T. Jansen, P. Kujath, G. Plewig

- 14.1 Subkutane Gewebeerkrankungen – 439
 - 14.1.1 Definition – 439
 - 14.1.2 Ätiopathogenese – 440
 - 14.1.3 Die einzelnen Erkrankungen – 440
 - 14.1.3.1 Furunkel – 440
 - 14.1.3.2 Karbunkel – 440
 - 14.1.3.3 Panaritium – 440
 - 14.1.3.4 Acne inversa – 440
 - 14.1.3.5 Periproktitische Abszesse – 441
 - 14.1.3.6 Iatrogene Spritzenabszesse/inguinale Spritzenabszesse – 441
 - 14.1.3.7 Postoperative Wundinfektionen – 442
 - 14.1.3.8 Eigenverletzungen – 443
 - 14.1.3.9 Diabetischer Fuß – 443
 - 14.1.3.10 Nekrotisierende Faszitis – 444
 - 14.1.3.11 Klostridiale Weichteilinfektion – 445
 - 14.1.3.12 Kopfschwarzenphlegmone – 446
 - 14.1.3.13 Dekubitalgeschwür – 446
 - 14.1.3.14 Haut- und Weichteilinfektionen durch MRSA – 448
 - 14.1.3.15 Strahlenschäden – 448
 - Literatur zu Kap. 14.1 – 448
- 14.2 Myositis – 449
 - 14.2.1 Definition – 449
 - 14.2.2 Die einzelnen Erkrankungen – 449
 - 14.2.2.1 Begleiterkrankung systemischer Infektionen – 449
 - 14.2.2.2 Streptokokkenmyositis – 449
 - 14.2.2.3 Klostridiale Myonekrose – 449
 - Literatur zu Kap. 14.2 – 451
- 14.3 Lymphadenitis – 451
- 14.4 Akne – 452
 - 14.4.1 Definitionen – 452
 - 14.4.2 Ätiopathogenese – 452
 - 14.4.3 Epidemiologie – 454
 - 14.4.4 Klinik – 454
 - 14.4.5 Therapie – 454
 - 14.4.6 Prognose/Verlauf – 458
 - Literatur zu Kap. 14.4 – 458
- 14.5 Humane Papillomavirusinfektionen der Haut und hautnahen Schleimhäute – 459
 - 14.5.1 Klinik – 459
 - 14.5.1.1 HPV-Infektionen der Haut – 460
 - 14.5.1.2 Schleimhautwarzen der Mundschleimhaut und des oberen Respirationstraktes – 462
 - 14.5.1.3 Genitoanale HPV-Infektionen – 463
 - 14.5.2 Epidemiologie – 463
 - 14.5.3 Subklinische HPV-Infektionen – 464
 - 14.5.4 Sichtbare HPV-Infektionen und HPV-assoziierte Neoplasien der Anogenitalregion – 464
 - 14.5.4.1 Benigne genitale Warzen – 464
 - 14.5.4.2 Sonderform der riesenhaften Condylomata acuminata – Buschke-Löwenstein-Tumoren – 465
 - 14.5.5 HPV-assoziierte Neoplasien der Genitoanalregion – 465
 - 14.5.6 Verlauf – 466
 - 14.5.7 Diagnostik – 466
 - 14.5.8 Therapie – 466
 - Literatur zu Kap. 14.5 – 468

Einleitung

P. Kujath

Gewebeinfektionen oder Haut-Weichteil-Infektionen sind ein Sammelbegriff für Infektionen des gesamten Hautinteguments einschließlich der Subkutis und der Muskulatur inklusive ihrer Faszienhüllen. Auch Infektionen im mediastinalen Raum (Mediastinitis) und retroperitoneale Infektionen müssen diesem Sammelbegriff zugeordnet werden. Aufgrund der großen Vielfalt des klinischen Erscheinungsbildes lassen sich Haut-Weichteil-Infektionen unter verschiedenen Gesichtspunkten einteilen. Eine Gliederung ist nach folgenden Aspekten möglich:

- anatomische Strukturen,
- Einteilung nach Erregern,
- Dringlichkeit der Versorgung,
- Ausmaß der Infektion.

Anatomische Einteilung

Man unterscheidet die Infektionen folgender anatomischer Strukturen:

- der Haut (durch Bakterien, Viren, Hefen, Dermatophyten und Parasiten),
- des Unterhautfettgewebes (z. B. nosokomiale subkutane Infektionen), die schichtenübergreifende Infektion von Haut und Subkutis wird als Phlegmone (im amerikanischen Schrifttum »cellulitis«) definiert,
- der bindegewebigen Schichten (Fasziitis),
- der Muskulatur, z. B. Streptokokkenmyositis, Myonekrose des Gasbrandes.

Einteilung nach Erregern

Spezielle Erreger bedingen definierte Erkrankungen:

- z. B. Herpesviren, Herpes-simplex-Virus Typ I und II (Krankheitsbilder: Herpes labialis, Herpes genitalis, Ekzema herpeticatum),
- Papillomaviren (Krankheitsbilder: Warzen/Kondylome),
- z. B. Hefen: Candida spp. (Krankheitsbilder: Soor, Tinea),
- Clostridium perfringens, Myonekrose, sog. Gasbrand.

Einteilung entsprechend der Dringlichkeit der Versorgung

Der britische Mikrobiologe Kingston legte 1990 eine für den chirurgischen Bereich therapierelevante Einteilung vor, die auf der Dringlichkeit der chirurgischen Intervention beruht (■ Tabelle 14-1; Kingston u. Seal 1990).

Ausmaß der Infektionen

Von der amerikanischen Food and Drug Administration (FDA) wurde im Rahmen multinationaler Zulassungsstudien der Ausdruck komplizierte Haut-Weichteil-Infektionen geprägt. Diese werden nach folgenden Kriterien definiert (Kujath 2000):

1. Die Infektion erfordert eine größere chirurgische Intervention (z. B. Débridement von devitalisiertem Gewebe, Abszessdrainage, Entfernung von Fremdkörpern, die die Infektion unterhalten, operativer Faszienschnitt).
2. Der Infektionsprozess erfasst nachweislich auch tiefer gelegene Weichteilgewebe, Faszien und/oder Muskelschicht.
3. Eine schwere Grunderkrankung, welche ein Ansprechen der Therapie erschwert. Dieses sind u. a.:

■ **Tabelle 14-1.** Einteilung der Haut- und Weichteilinfektionen in Abhängigkeit von der Dringlichkeit der chirurgischen Versorgung

Schweregrad der Infektion	Klinik
Leichte Infektionen (»slow progressive«)	Furunkulose Impetigo Begrenzte Phlegmonen Erysipel
Infektionen mit dringlicher chirurgischer Versorgung	Panaritien Abszesse Phlegmonen Eitrige Bursitiden
Schwere Weichteilinfektionen (»rapidly progressive«)	Nekrotisierende Fasziitis Myonekrose des Gasbrandes Nekrotisierende Mischinfektionen

- Diabetes mellitus,
- Bakteriämie,
- eine Phlegmone mit Beteiligung von mehr als 3% der Körperoberfläche,
- Kortikoidtherapie (>7,5 mg pro Tag Prednisolonäquivalent),
- Neutropenie (Granulozytenzahl unter 500/mm³),
- Leberzirrhose (Child-Klassifikation B oder C),
- Verbrennung (>10% der Körperoberfläche),
- Strahlentherapie lokal oder systemisch,
- anamnestisch bekannter Alkoholismus (>6 Monate),
- Organtransplantation,
- Mangelernährung,
- immunsuppressive Therapie.

Wichtig für die Abschätzung der Schwere der Erkrankung ist die Untergliederung, ob es sich um eine begrenzte oder diffuse Ausbreitung handelt. Ferner ist zu beachten, ob die Infektion im Krankenhaus (nosokomial) entstanden ist oder ambulant erworben wurde.

14.1 Subkutane Gewebeinfektionen

P. Kujath

14.1.1 Definition

Die subkutane Gewebeinfektion ist ein Sammelbegriff unterschiedlicher klinischer Krankheitsbilder. Dazu gehören:

1. subkutane Abszesse (Furunkel/Karbunkel),
2. Panaritium,
3. Acne inversa,
4. periproktitische Abszesse,
5. iatrogene Spritzenabszesse, inguinale Spritzenabszesse bei i.v.-Drogenabusus,
6. postoperative Wundinfektionen,
7. Eigenverletzungen,
8. diabetisches Fußsyndrom,
9. nekrotisierende Fasziitis Typ I/Typ II,

10. klostridiale Weichteilinfektion (»clostridial cellulitis«),
11. Kopfschwartenphlegmone,
12. Dekubitalgeschwür,
13. Haut-Weichteil-Infektionen durch MRSA,
14. Strahlenschäden,
15. Phlegmone.

14.1.2 Ätiopathogenese

Subkutane Gewebeeinfektionen entstehen überwiegend durch Keiminvasion bei der Zerstörung der Barrierefunktion der Haut. Dabei kann das Ausmaß der Schädigung extrem unterschiedlich sein. Selten entstehen diese Infektionen durch Fisteln aus dem Magen-Darm-Trakt, hämatogen oder iatrogen (■ s. Übersicht).

Art der Entstehung von Gewebeeinfektionen

- Lokal durch Zerstörung der Barrierefunktion der Haut
- Fisteln aus dem Magen-Darm-Trakt; z. B. perianaler Abszess
- Hämatogene Streuung bei systemischen Infektionen; z. B. septische Embolie (■ Abb. 14-1) bei Endokarditis, Tuberkulose, Streptokokkensepsis
- iatrogen; z. B. Spritzenabszesse

Epidemiologie

Gewebeeinfektionen können in jedem Alter auftreten, beide Geschlechter sind betroffen. Bei etwa $\frac{2}{3}$ der Patienten besteht eine gravierende Grunderkrankung mit Schwächung des Immunsystems (Mangelernährung, Zustand nach Transplantation, Kortikoidtherapie oder Diabetes mellitus). Haut-Weichteil-Infektionen sind sehr häufig. Der Anteil am Patientengut einer chirurgischen Klinik liegt zwischen 5 und 10% (Kujath 2000; Kujath et al. 1999).

14.1.3 Die einzelnen Erkrankungen

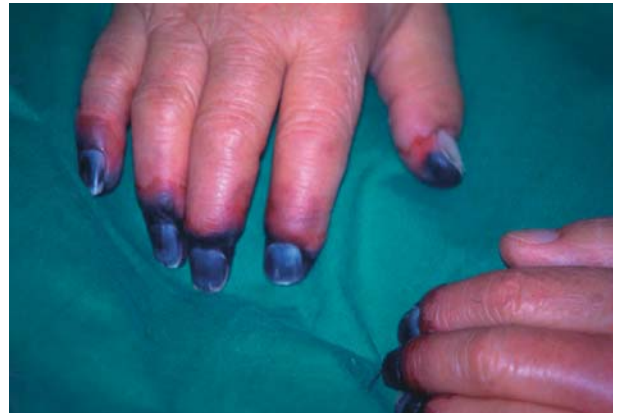14.1.3.1 Furunkel

Furunkel entstehen auf dem Boden einer Haarfollikulitis. Furunkel unterscheiden sich von der Follikulitis dadurch, dass die eitrigen Einschmelzungen ausgeprägter sind. Auslösende Erreger sind überwiegend *Staphylococcus aureus*, in seltenen Fällen auch *Pseudomonas aeruginosa* (Whirlpoldermatitis).

Die Therapie besteht in der Entlastung (z. B. Inzision) der eitrigen Einschmelzung. Bei Patienten ohne immunsupprimierende Grunderkrankung ist eine antibiotische Behandlung nicht indiziert.

14.1.3.2 Karbunkel

Gruppen von Follikulitisherden können zu ausgedehnten Gewebeeinschmelzungen im Subkutangewebe mit einer ein-drucksvollen Klinik führen. Erreger sind *Staphylococcus aureus* (*Pseudomonas aeruginosa* oder auch *Corynebacterium acnes*). Die Therapie besteht in der chirurgischen Inzision.



■ Abb. 14-1. 72-jähriger Patient mit schwerer Streptokokkensepsis (Endokarditis), die zur Nekrose und später Gangrän aller Akren führte

Antibiotika sind nur bei systemischer Aknebehandlung indiziert.

14.1.3.3 Panaritium

Definition

Eiterherd am Daumen, den Fingern oder den Zehen.

Histopathogenese

Zumeist entsteht das Panaritium durch kleine Riss- und Stichverletzungen (z. B. bei der Gartenarbeit).

Symptomatik

Es finden sich die klassischen Entzündungszeichen Dolor, Rubor, Calor, Tumor und Functio laesa im Fingerbereich. Die Gefahren der Erkrankung bestehen im Fortschreiten der Infektion bis hin zur Tendovaginitis, Osteoarthritis und Osteitis. Aufgrund der anatomischen Bindegewebsstruktur von Finger und Daumen kann die infektiöse Schwellung die Durchblutung behindern und ein Absterben der Gliedmaße bedingen. Erreger sind *Staphylococcus aureus* (60%), hämolysierende A-Streptokokken, je nach Verletzungsmuster können auch gramnegative Keime wie *E. coli*, *Enterobacter cloacae* oder *Pseudomonas aeruginosa* beteiligt sein.

Therapie

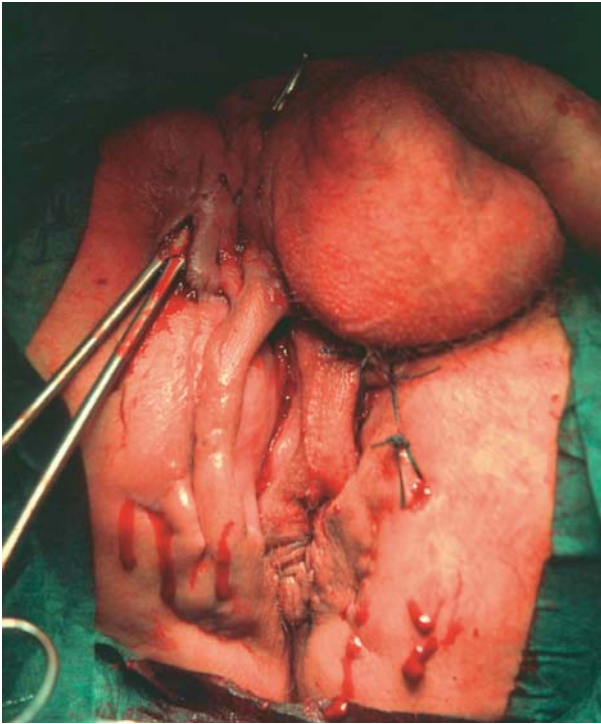
Sofortige Inzision, Drainage und Ruhigstellung. Zur unterstützenden antiinfektiösen Therapie wird ein orales Cephalosporin der Gruppe II, ein Aminopenicillin plus β -Laktamaseinhibitor oder Clindamycin empfohlen.

14.1.3.4 Acne inversa

Synonyme: Dermatitis follicularis et perifollicularis conglobata, Pyoderma fistulans signifi- und Hidradenitis suppurativa.) Die Acne inversa ist eine Sonderform der akuten und chronischen Entzündung von Talgdrüsen und Haarfollikeln, die auf das subkutane Fettgewebe übergreift.

Symptomatik

Die Erkrankung breitet sich im subkutanen Fettgewebe aus, durchbricht aber nicht die Muskelfaszi-Prädilektionsstellen



■ **Abb. 14-2.** 48-jähriger Patient mit dem Vollbild einer Acne inversa der Anogenitalregion. Zustand nach 15-maliger Voroperation. Nach radikaler Exzision und Meshgrafttransplantation konnte ein Ausheilen der Erkrankung erreicht werden

sind die Axilla, Oberschenkelinnenseite sowie Perineal- und Glutäalregion. Auch der sog. Sinus pilonidalis wird derzeit der Acne inversa zugeordnet. Weiterhin kann die Erkrankung in der Sagittallinie (vordere und hintere Schweißrinne) auftreten. Unangenehm ist die oft begleitende Geruchsbelästigung. Die Erkrankung zeigt charakteristische, oft großflächige, dunkel verfärbte Areale, teilweise mit narbig-indurierten Einziehungen der Haut, aber auch mit ausgedehnten subkutanen Eiterungen (■ s. Abb. 14-2).

Therapie

Methode der Wahl ist die vollständige Exzision des erkrankten Gewebes, d. h. radikale Exzision von Haut und Subkutis. Die Erkrankung greift nicht auf die Faszienstrukturen der Muskulatur über. Die Indikationsstellung zum chirurgischen Vorgehen erfolgt in Abhängigkeit vom Leidensdruck der Patienten. Nach Exzision der Haut kann eine anschließende Defektdeckung mit Lappenplastiken oder durch Meshgrafttransplantation erreicht werden. Für die Langzeitbehandlung wird eine zusätzliche Therapie mit Retinoiden empfohlen. Antibiotika erweisen sich als ineffektiv (Breuninger u. Wienert 2001).

Verlauf

Aufgrund des extrem hohen Rezidivrisikos der Erkrankung sind bei den Patienten vielfach Inzisionen mit oft entstellender Narbenbildung vorhanden. Bei persistierender Infektion kann es zur vollständigen Destruktion z. B. der Anogenitalregion kommen.

14.1.3.5 Periproktitische Abszesse

Definition und Einteilung

Ausgehend von den Proktodealdrüsen können sich um den Analkanal Fisteln bilden, die zu Abszessen in der Perianalregion führen. Man schätzt, dass bei der Hälfte der Patienten mit einem Perianalabszess ein M. Crohn vorliegt. Die Einteilung der Analfistel erfolgt u. a. nach Parks in anatomischer Zuordnung zum Sphincter ani internus in intersphinkteräre, transsphinkteräre, suprasphinkteräre und extrasphinkteräre Fisteln.

Therapie

Ablassung des Eiters durch eine Inzision und Einlegen einer Fadedrainage zwischen innerer und äußerer Fistelöffnung. Nach Bildung von Granulationen erfolgt eine chirurgische Exzision der Fistel und ein Verschluss der inneren Fistelöffnung mit einer sog. Lappchenplastik mittels der Mukosa des Rektums.

Verlauf

Bei vollständiger Exzision kann es nach 6–12 Wochen zum vollständigen Ausheilen der Fistel kommen. Beim M. Crohn hingegen besteht eine extreme Rezidivneigung mit erneutem Auftreten der Fisteln auch an anderen Stellen des Analkanal. Bei jahrelanger Persistenz des Fistelleidens kann es zur völligen Destruktion des Anus kommen, die unter Umständen eine Rektumexstirpation erforderlich machen kann (Schiedeck et al. 2000).

14.1.3.6 Iatrogene Spritzenabszesse/inguinale Spritzenabszesse

Definition

Iatrogene Abszesse durch eine Keiminokulation bei der Applikation von i.m.-Spritzen. Bei Verwendung von Einmalspritzen wird die Inzidenz auf unter 1:10.000 geschätzt. Wiederholte Mischinjektionen von nichtsteroidalen Antirheumatika mit Kortisonpräparaten erhöhen das Risiko.

Diagnostik

Liegt die Infektion in der Tiefe der Muskulatur, ist die Symptomatik oft verschleiert. Es zeigt sich lediglich eine Erhöhung der Entzündungsparameter, ein unklares Druckgefühl, bei entsprechender Anamnese ist zur weiteren Abklärung eine Lokalisationsdiagnostik durch eine Sonographie und evtl. eine Computertomographie indiziert.

Therapie

Bei gut lokalisierten Abszessen kann eine sonographisch gesteuerte Punktion vorgenommen werden; ansonsten muss die chirurgische Entlastung des Eiters mit Spülung und Drainage erfolgen. Antibiotische Behandlung nur bei erhöhten Entzündungsparametern (CRP >50 mg/l, Leukozyten über 10.000, Temperatur über 38,5 °C).

Eine infektiologische Sonderform der Spritzenabszesse besteht bei i.v.-Drogenabusus. Wegen der guten Zugänglichkeit ist die Leiste für die Abhängigen die Region der 1. Wahl zur Punktion großer Gefäße. Aufgrund des schlechten hygienischen Normals der Injektionen kommt es zu lokalen Abszessen, Phlegmonen und auch zu Zerstörungen der großen Gefäße (A. und V. femoralis communis). Dabei stehen folgende infektiöse Komplikationen im Vordergrund (Mackenzie et al. 2000):

1. septische Venenthrombose mit infizierten Thromben im Bein-/Beckenbereich,
2. Zerstörung der A. femoralis communis (Pseudoaneurysma),
3. retrovaskuläre Abszedierung mit Fortleitung zum Retroperitoneum (Psoasabszesse),
4. systemische Infektion mit Endokarditis, Meningitis und Sepsis.

Durch Mangelernährung, begleitenden schweren Alkoholabusus und weitere Erkrankungen wie Hepatitis C oder HIV wird die Ausbreitung der Erkrankung begünstigt.

Diagnostik

- Computertomographie zur Abklärung retrovaskulärer Abszesse und retroperitonealer Ausbreitung (■ s. Abb. 14-3);
- Duplexsonographie von A. und V. femoralis
- Hepatitis- und HIV-Serologie.

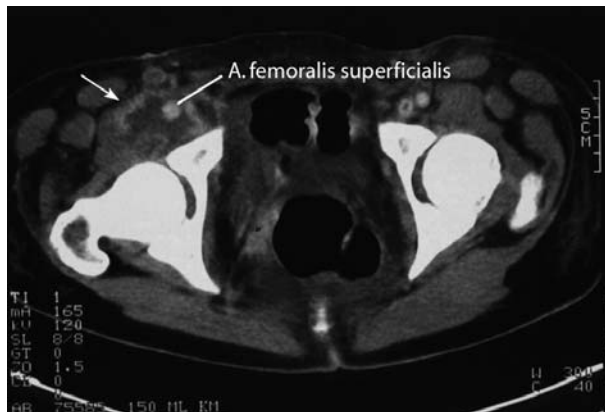Mikrobiologisch lassen sich grampositive, gramnegative Keime und Anaerobier nachweisen. Meistens liegen Mischinfektionen vor (Hendriksen et al. 1994).

Therapie

Die chirurgische Therapie besteht in einer Sanierung des infektiösen Fokus mit Ausräumung der Abszesse und Débridement der Nekrosen. Bei septischen Venenthrombosen müssen die Thromben durch eine Thrombektomie ausgeräumt werden. Arterielle Gefäßzerstörungen sollten durch Venenersatz überbrückt werden. Primär ist eine kalkulierte Chemotherapie mit einem Acylureidopenicillin mit β -Laktamaseinhibitor indiziert, später erfolgt die weitere Therapie nach mikrobiologischer Keimidentifikation.

Verlauf

Leider besteht bei dieser Patientengruppe eine erhebliche Rückfälligkeit. Auch nach Zerstörung der inguinalen Gefäße werden immer noch Injektionen vorgenommen. Das amerikanische Schrifttum berichtet von einer hohen Amputationsrate (>15%) und einer deutlich erhöhten Letalität in der Langzeitprognose.



■ **Abb. 14-3.** 19-jährige drogenabhängige Patientin; im CT der rechten Leiste zeigt sich die A. femoralis innerhalb eines abszedierenden Prozesses, der bis an die Hüftgelenkkapsel heranreicht. Keine Darstellung der vollständig zerstörten V. femoralis

14.1.3.7 Postoperative Wundinfektionen

Durch die Einführung der antibiotischen Prophylaxe ist die Inzidenz in den letzten beiden Jahrzehnten deutlich rückläufig.

Ätiopathogenese

Das Auftreten postoperativer Wundinfektionen ist abhängig von der klassischen Wundklassifikation nach Cruse und zusätzlichen Risikofaktoren (s. die folgende Auflistung). Man unterscheidet patienteneigene, prädisponierende Wundinfektionsrisiken von prä-, intra- und postoperativen Risikofaktoren. Die wichtigsten statistisch signifikanten durch mehrere Studien belegten Risikofaktoren des Patienten sind:

- Alter >70 Jahre,
- ASA-Klassifikation >3 (Einteilung von 1–5),
- Diabetes mellitus,
- Neutropenie,
- Dialysepatient,
- Malnutrition,
- Drogenabusus,
- MRSA-Träger.

Präoperative Risiken sind:

- >2 Tage präoperativer Krankenhausaufenthalt,
- falsche Antibiotikaauswahl und Applikation,
- Wundklassifikation nach Cruse: kontaminiertes/infektiöses Fremdkörperimplantat,
- hohes operatives Risiko.

Zu den wichtigsten intraoperativen Risikofaktoren zählen:

- Notfalloperation,
- Operationsdauer >2 h,
- Bluttransfusionen/Blutung,
- intraoperative Komplikationen,
- Diathermie,
- O₂,
- Unterkühlung,
- unerfahrenes Operationsteam.

Diagnostik und klinische Symptomatik

Meist zeigt sich eine druckdolente Rötung und Schwellung der operativen Wunde bei erhöhten Entzündungsparametern. Therapie der Wahl ist die Eröffnung der Wunde und eine weitere offene Wundbehandlung. Bei allen postoperativen Wundinfektionen sollte zur Sicherung der Kleinraumepidemiologie ein mikrobiologischer Abstrich entnommen werden. Eine antibiotische Therapie ist nur in Ausnahmefällen (Immunsuppression, Sepsis) indiziert.

Verlauf

Nach offener Wundbehandlung ist innerhalb von 4–5 Tagen eine Wundreinigung zu erreichen. Es sollte dann eine Sekundärnaht aus kosmetischen Gründen vorgenommen werden.

Prophylaxe

Wichtigste Maßnahme zur Verhütung postoperativer Wundinfektionen ist eine Infektionsprävention mit den klassischen Regeln der operativen Asepsis und bei entsprechender Indikation (s. Risikofaktoren) eine antibiotische Prophylaxe (s. Kap. 37.1).

14.1.3.8 Eigenverletzungen

Bei schweren rezidivierenden Gewebeeinfektionen am Stamm und an den Extremitäten sollte auch an die Möglichkeit der Eigenverletzung gedacht werden. Diese Verletzungsmuster treten überproportional häufig bei medizinischem Personal auf. Oft werden die Keime über Spritzen inokuliert. Der mikrobiologische Befund ist aufgrund des oft nachgewiesenen atypischen Keimmusters (z. B. fäkale Mischinfektionen im Kniegelenk) charakteristisch für Eigenverletzungen. Für die weitere Prävention ist ein ausführliches Gespräch zwischen Arzt und Patient notwendig. Dem Patienten muss eine psychiatrische Behandlung vorgeschlagen werden.

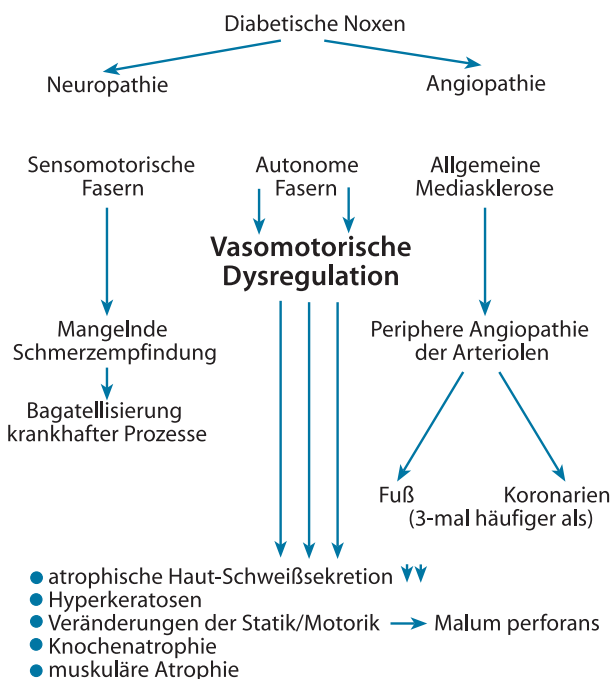
14.1.3.9 Diabetischer Fuß

Definition

Unter dem diabetischen Fußsyndrom wird das Auftreten von Folgeschäden am Fuß im Zusammenhang mit der diabetischen Grunderkrankung verstanden. Oft bestehen infektiöse Komplikationen.

Ätiopathogenese

Die Entstehung des diabetischen Fußsyndroms ist multifaktoriell. Auslösende Faktoren sind die Polyneuropathie und die diabetische Angiopathie mit der charakteristischen Mediasklerose. Bei der diabetischen Neuropathie wirkt die Degeneration sensomotorischer Fasern und autonomer Fasern synergistisch pathogen (■ s. Abb. 14-4). Infolge der neurogenen Veränderungen kommt es zu einer Veränderung der Statik und Fehlregulation der muskulären Binnenstruktur und Störung der gesamten Fußmotorik.



■ Abb. 14-4. Ausgehend von den diabetischen Noxen kommt es über die diabetische Neuropathie und Angiopathie zu komplexen spezifischen pathogenen Manifestationen am diabetischen Fuß

Klinik

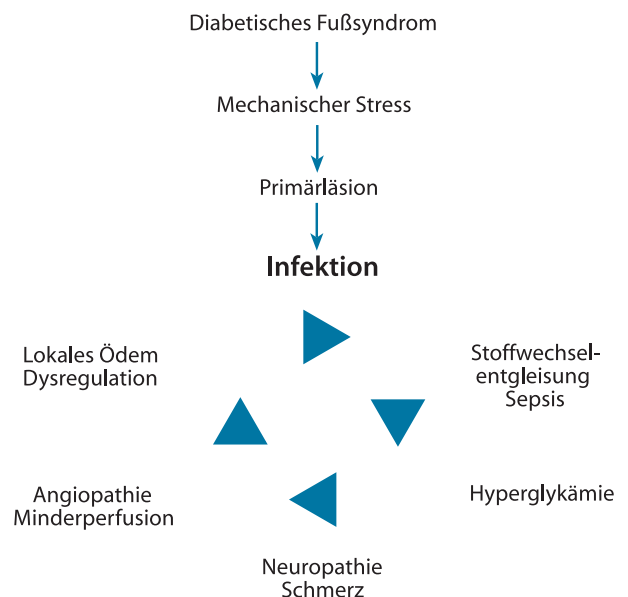
Als Folge eines jahrzehntelangen Diabetes mellitus zeigt der Fuß des Diabetikers ein charakteristisches Bild mit atrophischer schuppiger Haut bei verminderter Schweißsekretion. Durch den mechanischen Stress entstehen besonders an exponierten Stellen im Plantarbereich Hyperkeratosen. Durch Veränderungen an der Binnenstruktur der Interdigitalmuskeln kommt es zu einer charakteristischen Krallenstellung der Zehen mit einer übermäßigen Belastung des Plantarbereiches durch die Metatarsalköpfchen. Neben der Knochenatrophie besteht außerdem eine Atrophie der Binnenmuskulatur des Fußes. Der weitere Krankheitsverlauf wird durch 3 Faktoren entscheidend beeinflusst:

1. mechanischen Stress
2. bakterielle Infektion,
3. sich entwickelndes Kompartmentsyndrom.

Aufgrund der Fußdeformität und Fehlbelastung entwickeln sich Druckgeschwüre, die aufgrund der verminderten Sensibilität meist durch den Patienten unbemerkt bleiben. Über oft kleine Läsionen der Haut gelangen Bakterien in den subkutanen Bereich. Bei günstigen Bedingungen entwickelt sich rasch eine Infektion, die beim Diabetiker oft unbemerkt zum katastrophalen Ausmaß führen kann. Die rasante Entwicklung der Infektion lässt sich durch die zunehmende Schwellung des Fußes, die autonome Dysregulation und die anatomische Struktur des Fußes erklären (■ s. Abb. 14-5). Die daraus resultierende Erhöhung des Gewebedrucks mit Erniedrigung des O_2 -Partialdrucks bedingt ein Kompartmentsyndrom, das in einer kurzen Frist die gesamte Extremität gefährden kann.

Diagnostik

Jede Infektion eines diabetischen Fußes bedroht die Existenz der gesamten Extremität. Es muss ein neurologischer Status erhoben werden. Native Röntgenaufnahmen des Fußes sind erforderlich zum Ausschluss einer ossären Beteiligung. Bei Ver-



■ Abb. 14-5. Pathophysiologische Genese der Infektion (auch Sepsis) am diabetischen Fuß

dacht auf eine ursächliche Angiopathie ist eine Angiographie indiziert.

Therapie

Die Therapie muss entsprechend den Stadien der Infektion erfolgen:

1. Bei Mikroläsionen mit kleinen ulzerösen Veränderungen sind eine konservative Therapie mit Entlastung des Fußes und lokalen Maßnahmen indiziert.
2. Bei lokal begrenzten oberflächlichen Infektionen muss ein lokales Débridement vorgenommen werden.
3. Destruierende Infektionen erfordern ein Therapiekonzept, das stationär vorgenommen werden sollte. Ziel ist es, durch das operative Débridement den Eiter abzulassen und infiziertes Gewebe zu entfernen. Dies ist die sicherste Maßnahme, um die drohende Amputation zu verhindern. Besonders bei fortgeschrittenen Infektionen ist differenzialdiagnostisch die Plantarphlegmone auszuschließen. Bei einer Osteitis mit Gelenkbeteiligung ist eine sparsame Resektion indiziert.

Weitere unterstützende chirurgische Maßnahmen sind eine Revascularisierung mit den entsprechenden interventionellen Kathetermethoden (Ballondilatation, PTA, Stent) oder Wiederherstellungsverfahren (TEA, autologer Venenbypass, prothetischer Gefäßersatz). Operative Rekonstruktionen im peripheren Bereich sind nur dann erfolgversprechend, wenn ein peripherer Abstrom gewährleistet ist.

! Bei septischen Komplikationen ist eine Amputation oft lebensrettend (»limb before life«).

Bei der Infektion eines diabetischen Fußes ist eine antibiotische Behandlung nach Keimtestung indiziert. Auch wenn sich überwiegend grampositive Erreger nachweisen lassen, müssen insbesondere nach längerer Vorbehandlung auch seltenere resistente Erreger beachtet werden. Bei leichten Infektionen werden orale Aminopenicilline plus β -Laktamaseinhibitoren oder Fluorchinolone der Gruppe II oder III empfohlen. Bei mittleren oder schweren Erkrankungen stehen Acylaminopenicilline mit β -Laktamaseinhibitoren, ein Carbapenem oder eine Kombination von Clindamycin mit einem Cephalosporin der Gruppe III bzw. ein Fluorchinolon der Gruppen II und III zur Auswahl.

Prognose

Die Prognose eines infizierten diabetischen Fußes ist schlecht. Innerhalb von 5 Jahren kommt es bei 60% der Patienten zu Rezidiven, die eine Amputation erforderlich machen. Ziel aller operativen Maßnahmen ist es, den Fuß solange als möglich in funktionsfähiger Form zu erhalten. Bei entsprechender Destruktion ist die Amputation meist unumgänglich.

14.1.3.10 Nekrotisierende Faszitis

Definition

Die nekrotisierende Faszitis ist eine lebensbedrohliche Weichteilinfektion, die sich durch rasch ausbreitende Nekrosen der betroffenen Faszie kennzeichnet. 1979 wurden 6 Diagnosekriterien von Fisher vorgelegt (Fisher et al. 1979):

1. extensive Nekrose der Faszie mit Ausdehnung auf die angrenzende Haut,

2. mittlere bis schwere Systemintoxikation mit vermindertem mentalem Status,
3. Fehlen der primären Muskelbeteiligung,
4. Fehlen von Clostridium im Wundabstrich,
5. Fehlen eines ursächlichen größeren Gefäßverschlusses,
6. Leukozyteninfiltration, fokale Nekrosen der Faszie und des umgebenden Gewebes sowie mikrovaskuläre Thromben bei der histologischen Untersuchung.

Ätiopathogenese

Die häufigste Entstehung erfolgt über Läsionen der Haut als Eintrittspforte. Es sind aber auch nekrotisierende Faszitiden als Folge einer Windpockeninfektion oder durch Vibrionen hervorgerufen worden. Die nekrotisierende Faszitis wird nach Guiliano in 2 Formen eingeteilt:

Typ1: synergistisch wirkende anaerobe-aerobe Mischinfektionen,

Typ 2: ausschließlich von Gruppe-A-Streptokokken verursachte nekrotisierende Faszitis.

Diagnose

Die Diagnose der nekrotisierenden Faszitis erfolgt durch die klinische Untersuchung:

- Starker Schmerz (»pain out of proportion«). Erst bei Zerstörung der nervalen Neurone lässt der Schmerz nach.
- Girlandenförmiges unscharf begrenztes Erythem (s. Abb. 14-6).
- Deutliches Begleitödem.
- Livide landkartenartige Hautveränderungen mit Nekrosen im Zentrum.
- Verminderter mentaler Status, Desorientiertheit, Somnolenz.
- Meist fehlende Lymphadenopathie.

Weitere Möglichkeiten der Diagnostik sind die Sonographie, in der sich oft ein echoarmer Saum zeigt, der die Faszienstruktur umgibt. Im nativen Röntgenbild zeigt sich bei etwa 20–30% der Patienten eine Gasbildung. Ödem- und Nekrosezonen lassen sich auch mit der Computertomographie nach-

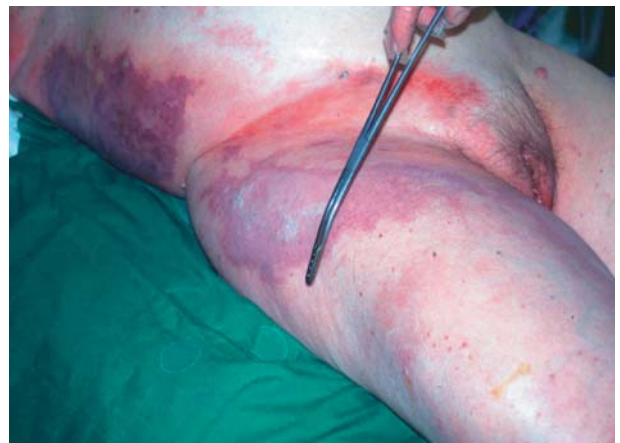

Abb. 14-6. Typisches klinisches Bild einer histologisch bewiesenden nekrotisierenden Faszitis bei Zustand nach Spritzenabszess. Charakteristisch ist die unscharf begrenzte, livide Hautverfärbung mit zentralen Nekrosen

■ **Tabelle 14-2.** Differenzialdiagnose der nekrotisierenden Fasziiitis

Krankheit	Bakterien	Schmerzen	Erythem	Lymphangitis	Tiefe der Nekrose	Systemische Toxizität	Therapie
Nekrotisierende Fasziiitis	An-/aerobe Mischinfektionen oder GAS	+++	++	(+)	Faszie	+++	Operativ
Gasbrand	Clostridium spp.	+++	+	(+)	Muskel	+++	Operativ
Streptokokkenmyositis	GAS	+++	++	++	Muskel	+++	Operativ
Erysipel	GAS	(+)	+++	++	(Haut)	(+)	Konservativ
STSS ohne Myositis/Fasziiitis	GAS	(+)	+++	++	Haut	+++	Konservativ
Staphylococcal TSS	S. aureus	(+)	+	+++	Haut	+++	Konservativ

– fehlend, (+) selten, + in der Regel nachweisbar, ++ ausgeprägt, +++ sehr stark ausgeprägt; GAS: Gruppe-A-Streptokokken.

weisen, die jedoch allein aufgrund der Zeitverzögerung nicht indiziert ist.

Differenzialdiagnose

Die wichtigsten Erkrankungen für die Differenzialdiagnose sind die klostriale Myonekrose (Gasbrand), die Streptokokkenmyositis und das schwere, nekrotisierende Erysipel. Auch beim Auftreten eines »staphylococcal/streptococcal toxic shock syndrome« muss eine begleitende, nekrotisierende Fasziiitis in Erwägung gezogen werden (■ s. Tabelle 14-2). Der Beweis der Erkrankung erfolgt durch die histologische Untersuchung. Hierbei zeigen sich charakteristische Thromben in den Gefäßen, die die Faszie versorgen, und typische Fasziennekrosen (Fibrillolyse), die von Entzündungszellen durchsetzt sind.

Therapie

Die Therapie der Wahl ist die frühzeitige radikale Exzision der nekrotischen Faszie. Vor allem bei der nekrotisierenden Fasziiitis sollte das Prinzip des geplanten Redébridements vorgenommen werden (■ s. Abb. 14-7). Eine Amputation ist nur in seltenen Fällen erforderlich. Adjuvante Therapieformen wie die hyperbare Oxygenation haben sich nicht bewährt.

Verlauf und Prognose

Die Letalität der Erkrankung wird mit 20–73% angegeben. Die Prognose ist eindeutig abhängig von der zeitlichen Latenz zwischen dem Auftreten der Erkrankung und der chirurgischen Intervention. Eine Sonderform der nekrotisierenden Fasziiitis

ist die Fournier-Gangrän, die 1883 erstmals von dem Franzosen Jean Alfred Fournier beschrieben wurde (»gangrène foudroyante de la verge«).

Ätiopathogenese

Bei der Erkrankung handelt es sich fast ausschließlich um polymikrobielle Mischinfektionen, die sich im präformierten Faszienbereich des Beckens, z. B. Faszien nach Colles, Dartos, Buck, ausbreiten. Auslösend sind Infektionen aus dem Urogenitaltrakt oder perianale Infektionen. Auch postoperativ nach gynäkologischen, proktologischen und urologischen Eingriffen ist die Erkrankung aufgetreten. Da bei der Frau die gleichen Faszienstrukturen wie beim Mann angelegt sind, kann die Fournier-Gangrän auch bei der Frau auftreten (Herzog 1987).

Diagnose

Die Diagnosestellung erfolgt aufgrund der eindeutigen klinischen Symptomatik mit extremer Schmerzhaftigkeit. Oft besteht ein großes Missverhältnis zwischen den oberflächlichen Hautnekrosen und der massiven Infektion (■ s. Abb. 14-8).

Therapie

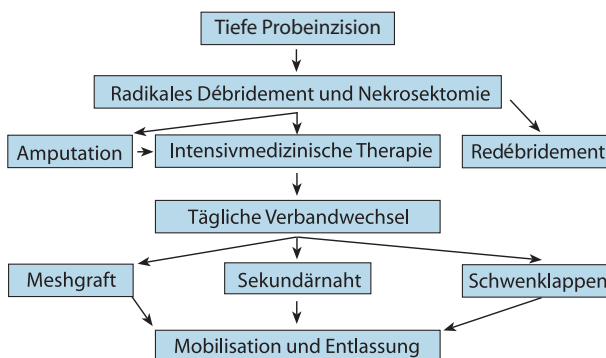
Die Therapie entspricht dem chirurgischen Vorgehen bei der nekrotisierenden Fasziiitis (■ s. Abb. 14-7). Ferner sollte bei diesen Patienten laparoskopisch ein blockierendes Stoma des Colon sigmoideum angelegt werden. Selten sind die Hoden direkt befallen. Eine Entfernung ist meist nicht indiziert. Die Hoden sollten vorübergehend in die Adduktorenloge gelagert werden. Nach regionaler Ausheilung der Erkrankung ist eine plastisch-chirurgische Rekonstruktion anzustreben.

Prognose

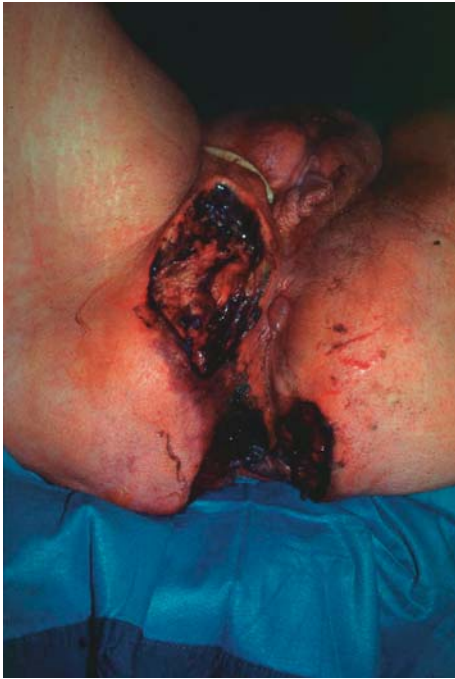Die Prognose ist abhängig von Zeitpunkt und Ausmaß der chirurgischen Intervention. Bei fortgeschrittener Erkrankung liegt die Letalität über 30%. Da bei Frauen die Symptome eher verschleiert sind und Schwierigkeiten bei der Definition und Diagnostik bestehen, liegt die Letalität in diesem Kollektiv mindestens doppelt so hoch (Eckmann et al. 1997).

14.1.3.1 Klostridiale Weichteilinfektion

Schwere Mischinfektionen mit und ohne Beteiligung von Clostridium perfringens (s. Myositis, Kap. 14.2) führen bei bis zu



■ **Abb. 14-7.** Therapieschema bei nekrotisierender Fasziiitis



▣ **Abb. 14-8.** Fournier-Gangrän bei einer 73 Jahre alten Diabetikerin. Ausgangspunkt war eine persistierende perianale Infektion, die über Wochen verschleppt wurde. Die Patientin starb 3 Tage nach der Aufnahme im septischen Schock

40% der Patienten zu einer Gasentwicklung im Subkutangewebe (▣ s. Abb. 14-9). In den meisten Fällen ist die klinische Beurteilung der subkutanen Emphysembildung aussagekräftiger als Röntgenaufnahmen. Häufig werden alle diese schweren Mischinfektionen unter dem angloamerikanischen Begriff NSTI («necrotizing soft tissue infection») subsumiert. Die chirurgische Vorgehensweise und die antibiotische Behandlung ist die gleiche wie bei der nekrotisierenden Fasziitis.

14.1.3.12 Kopfschwartenphlegmone

Definition

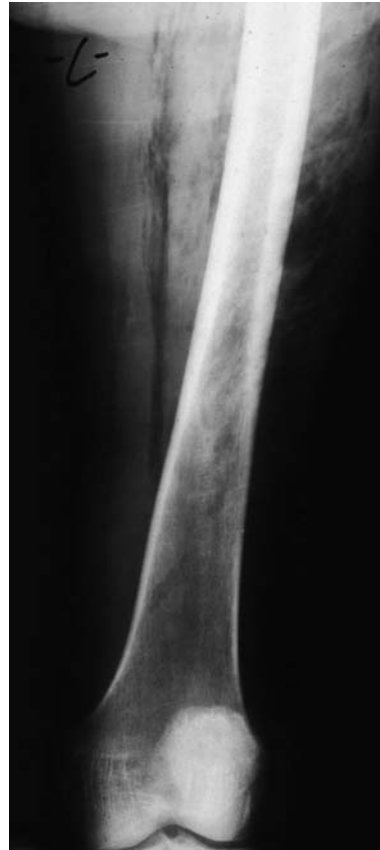Dies sind subkutane Infektionen der Weichteilstrukturen des behaarten Kopfes. Im Bereich des behaarten Kopfes ist anatomisch das Subkutangewebe nur gering ausgeprägt. Hingegen sind die Faszienstrukturen der Galea aponeurotica sehr viel kräftiger ausgebildet. Die seltenen Infektionen können jedoch in diese Faszienräume bei geringer klinischer Symptomatik nahezu unbemerkt vordringen und dort zu schweren nekrotisierenden Infektionen führen. Die chirurgische Therapie besteht im konsequenten Débridement mit offener Behandlung.

14.1.3.13 Dekubitalgeschwür

Dekubitus leitet sich vom lateinischen darnieder liegen ab. Der im angloamerikanischen Sprachbereich gebräuchliche Ausdruck »pressure ulcer« gibt einen Hinweis auf die kausale Ursache dieser Druckgeschwüre.

Epidemiologie

Das Dekubitalgeschwür ist eine typische Erkrankung des Schwerkranken und kann in geriatrischen Abteilungen bei bis



▣ **Abb. 14-9.** Schwere subkutane Gasbildung im Oberschenkel bei einer 82-jährigen Patientin mit einer Sigmaperforation, die nach retroperitoneal durchgebrochen war und sich in den Oberschenkel abgesenkt hatte. Klinisch bestand ein extremes Hautemphysem, eine Fiederung der Muskulatur liegt nicht vor, kein Hinweis auf eine Myonekrose des Gasbrandes

zu 20% der Patienten auftreten. Durch bessere Kenntnisse der Genese und Berücksichtigung der Risikofaktoren hat die Prävention einen hohen Stellenwert, so dass die Inzidenz der Dekubitalgeschwüre deutlich zurückgegangen ist.

Ätiopathogenese

Für die Entstehung von Dekubitalgeschwüren sind hauptsächlich Druck- und Schwerkkräfte, Reibung und Feuchtigkeit verantwortlich. Vor allem sind Muskel- und Subkutangewebe gegenüber Druckeinflüssen viel empfindlicher als die Dermis. Im Tierversuch lassen sich schon nach einer Druckbelastung von 60 mmHg über 2 h degenerative Zeichen in den Muskelfasern nachweisen. Bei einem Druck von 200 mmHg über 16 h kommt es zur Hautnekrose. Unter Knochenvorsprüngen wie Schulterblatt, Os sacrum, Trochanter major kann auf einer regulären Matratze ein Druck zwischen 100 und 150 mmHg entstehen. Bei einem derartigen Druckgradienten geht der Sauerstoffpartialdruck des Gewebes gegen null (Allman 1989).

Da die Haut über dem Os sacrum weniger beweglich ist, treten hier deutliche Scherkräfte auf. Ohne Lagekorrektur kann es schon nach kurzer Zeit durch das Körpergewicht zu einer Gewebeminderdurchblutung und Nekrosen des Unterhautfettgewebes kommen. Von Seiten der Krankenpflege ist man derzeit darüber einig, dass diese Phase nicht länger als 2 h anhalten soll-

te. Bei längerer Beatmungstherapie mit Bauchlagerung sind neuerdings auch Dekubitalgeschwüre über dem Jochbein und dem Schultergelenk zu beobachten.

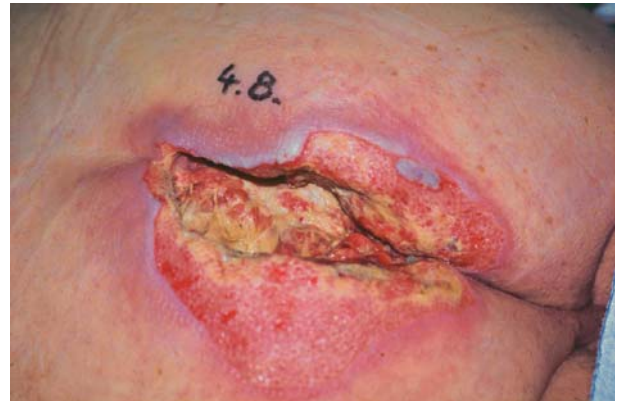Es hat sich die Norton-Skala bewährt, die 1975 zur Abschätzung des Risikos eingeführt wurde (■ Tabelle 14-3). Bei 14 Punkten und weniger besteht die Gefahr für ein Dekubitus. Weitere Risikofaktoren für die Entstehung eines Dekubitalgeschwürs sind: Temperaturerhöhung, Dehydratation, Anämie, chirurgische Eingriffe, Depression, Katabolie, Kontrakturen der Gliedmaßen.

Klinik

Klinisch zeigt sich primär über den Knochenvorsprüngen ein Erythem, das später in eine Disquamation und Epidermolyse übergeht. Bei Auftreten der Nekrosen reichen diese meist tief ins Unterhautfettgewebe. Über Mikroinfektionen kommt es zu Superinfektionen der Nekrosen, die bis tief in die Muskulatur und die Faszie des Periosts reichen (■ s. Abb. 14-10). Im Spätstadium kann eine Knochenentzündung auftreten. Campbell hat 1959 7 Stadien der Erkrankung definiert (■ s. Tabelle 14-4). Diese Einteilung ist insofern sinnvoll, als sie auch mit der chirurgischen Intervention korreliert.

Mikrobiologischer Keimnachweis

In einem Dekubitalgeschwür finden sich alle Keimarten: grampositive, gramnegative Erreger und v. a. Anaerobier. Man rechnet bei 20% der Patienten mit einer durch die Infektion bedingten Bakteriämie und Sepsis. Bei Auftreten von systemischen Reaktionen ist eine antibiotische Behandlung nach Keimtestung erforderlich.



■ Abb. 14-10. Schweres Dekubitalgeschwür, das bis auf das Periost reicht. Stadium 6 nach Campbell. Mischinfektion mit *E. coli* und *Bacteroides fragilis*

Prophylaxe

Die Prävention von Dekubitalgeschwüren gehört heute zum anerkannten PflegeNormal. In jedem Pflegeheim und Krankenhaus sollten entsprechende Richtlinien vorliegen. Für die weiche Lagerung werden kommerziell Kissen angeboten. Bei höherem Risiko sollte eine Wechseldruckmatratze eingesetzt werden bis hin zu Laminar-flow-Betten. Entscheidend ist jedoch das 2-stündliche Umlagern von beatmeten Patienten. Insbesondere bei Langzeiterkrankungen mit fortgeschrittener Katabolie und Gefäßverschlüssen der *A. iliaca interna* beidseits lassen sich Dekubitalgeschwüre nicht immer vermeiden.

■ Tabelle 14-3. Kriterien der Norton-Skala

A	B		C		D		E		
Körperlicher Zustand	Geistige Aktivität		Aktivität		Beweglichkeit		Inkontinenz		
Gut	4	Klar	4	Geht ohne Hilfe	4	Voll vorhanden	4	Keine	4
Leidlich	3	Apathisch	3	Geht mit Hilfe	3	Kaum eingeschränkt	3	Manchmal	3
Schlecht	2	Verwirrt	2	Rollstuhl-bedürftig	2	Sehr eingeschränkt	2	Meistens Harn	2
Sehr schlecht	1	Stuporös	1	Bettlägerig	1	Voll eingeschränkt	1	Harn und Stuhl	1

■ Tabelle 14-4. Klinische Stadien des Dekubitalulkus nach Campbell (1959) in 7 Stadien

Klinische Zeichen	Entwicklung
1. Einfaches Erythem über der Druckzone	Reversibel
2. Rötung, Schwellung, Induration, gelegentlich Blasen und Desquamation der Epidermis	Noch reversibel bei sofortiger Therapie
3. Zerstörung und Ulzeration der Haut, freiliegendes Fettgewebe	Bei geringer Ausdehnung und adäquater Therapie noch reversibel, sonst Infektion und Fortschreiten
4. Nekrose von Haut- und Unterhautfettgewebe, bis auf die Faszie oder Muskulatur reichend	Irreversibel, chirurgische Therapie
5. Kombinierte Nekrosen von Haut, Fett und Muskel	Irreversibel, chirurgische Therapie
6. Beteiligung des Skelettes in Form von Periostitis, Osteitis	Irreversibel, chirurgische Therapie
7. Zusätzlich zur Schädigung des Stadiums 6: Osteomyelitis, septische Arthritis, pathologische Frakturen, Sepsis und Exitus letalis möglich	Irreversibel, chirurgische Therapie

Therapie

Zu Beginn erfolgt ein ausreichendes Débridement der gesamten Nekrosezone. Nach abgeschlossener Wundreinigung muss eine plastisch-chirurgische Defektdeckung vorgenommen werden. Hierfür bieten sich mehrere Verfahren an:

- Verschiebelappen,
- fasziokutane Lappen,
- Rotationslappen,
- muskulokutane Glutäallappenplastiken.

14.1.3.14 Haut- und Weichteilinfektionen durch MRSA

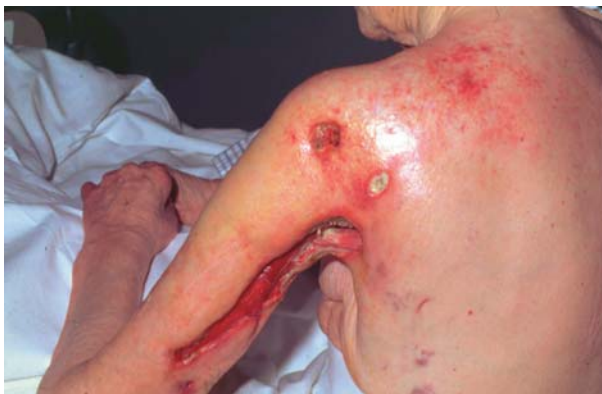Die Inzidenz an Haut- und Weichteilinfektionen, bei denen MRSA (methicillinresistenter *Staphylococcus aureus*) beteiligt ist, ist seit 10 Jahren deutlich im Ansteigen. Diese Wunden werden nach dem gleichen offenen Behandlungsprinzip versorgt wie andere infizierte Wunden. Da es sich zumeist um oberflächliche Kontaminationen handelt, ist ein Antibiotikum nicht indiziert. Bei Vorliegen einer systemischen Infektion oder einer MRSA-Sepsis ist die Gabe eines Antibiotikums indiziert. Zur Verfügung stehen:

1. Kombinationsbehandlung durch Vancomycin mit Rifampicin,
2. Aus der Gruppe der Oxazolidinone das Linezolid (Zyvoxid) 2-mal 600 mg,
3. Streptograminpräparat (z. B. Synercid).

Patienten mit Haut-Weichteil-Infektionen, bei denen MRSA nachgewiesen ist, bedürfen einer Isolierung.

14.1.3.15 Strahlenschäden

Die breite Anwendung von Röntgenstrahlen kann neben der normalen Schädigung auch als Spätfolge aufgrund der vorgeschädigten ernährenden Gefäße zu minderdurchbluteten Arealen führen. Diese Bezirke sind stark infektionsgefährdet und zeigen eine extrem lange Heilungsphase. Häufig sind diese Schäden im Bereich der Brust bzw. Axilla bei Zustand nach Radiatio der Mamma anzutreffen (■ s. Abb. 14-11). Für die Rekonstruktion dieser Bezirke ist eine gezielte Therapieplanung



■ **Abb. 14-11.** 92-jährige Patientin, 30 Jahre nach Radiatio der Axilla wegen eines Mammakarzinoms. Aus dem kranialen Hautdefekt hatte sich eine deszendierende Infektion entwickelt. Die Patientin starb, nachdem sie »einschneidende Maßnahmen« abgelehnt hatte

gemeinsam mit einem plastisch-chirurgischen Fachkollegen notwendig.

Fazit für die Praxis

Haut-Weichteil-Infektionen zeigen im klinischen Verlauf eine faszinierende Vielfalt. Das Spektrum der unterschiedlichen Erkrankungen reicht vom harmlosen Furunkel bis zu den tödlichen nekrotisierenden Infektionen. Der Verlauf von Haut-Weichteil-Infektionen ist im Wesentlichen von 3 Faktoren abhängig:

- dem Ausmaß und der Tiefe einer etwaigen Verletzung,
- der Virulenz und Keimzahl der auslösenden Erreger und
- der Immunitätslage des Patienten.

Die richtige Einschätzung des Krankheitsbildes ist von entscheidender Bedeutung. Dies gilt besonders für die schweren foudroyanten Verlaufsformen, damit die lebensrettende operative Therapie rechtzeitig vorgenommen werden kann.

Literatur zu Kap. 14.1

- Allmann RM (1989) Pressure ulcers among the elderly. *N Engl J Med* 320 (13): 850–853
- Breuninger H, Wienert V (2001) Acne inversa. *Dtsch Arztebl* 98 A/44: 2889–2892
- Campbell RM (1959) The surgical management of pressure sores. *Surg Clin North Am* 39: 509
- Eckmann C, Kujath P, Benecke P, Husstedt W-D (1997) Die nekrotisierende Fasziiitis der Vulva. *Geburtsh Frauenheilkd* 57: 18–23
- Fisher JE, Conway ML, Takeshita RT, Sandoval MR (1979) Necrotizing fasciitis. *JAMA* 241: 803–806
- Hanke B, Harsch IA, Brock H, Fischer A, Riedel C, Wein A (2001) Prevention and therapy of diabetic foot syndrome. Preventing complications. *MMW Fortschr Med* 143: 33–34
- Henriksen BM, Albrektsen SB, Simper LB, Gutschik E (1994) Soft tissue infections from drug abuse. A clinical and microbiological review of 145 cases. *Acta Orthop Scand* 65: 625–628
- Herzog W (1987) Fournier-Gangrän – auch bei Frauen? *Zentralbl Chir* 112: 564–576
- Kingston D, Seal DV (1990) Current hypotheses on synergistic microbial gangrene. *Br J Surg* 77: 260–264
- Kujath P (2000) Haut- und Weichteilinfektionen. Uni-med, Bremen London
- Kujath P, Eckmann C, Hennings L (1999) Behandlung von Weichteilinfektionen. *Arzneimitteltherapie* 17/8: 251–255
- Mackenzie AR, Laing RB, Douglas JG, Greaves M, Smith CC (2000) High prevalence of iliofemoral venous thrombosis with severe groin infection among injecting drug users in North East Scotland: successful use of low molecular weight heparin with antibiotics. *Postgrad Med J* 76: 561–565
- Norton D (1989) Calculating the risk: reflections on the Norton Scale. *Adv Wound Care* 9 (6): 38–43
- Schiedeck THK, Bruch H-P, Roblick U (2000) Was gibt's Neues in der kolorektalen Chirurgie? Jahresband. Ecomed, Landsberg



<http://www.springer.com/978-3-540-00075-4>

Die Infektiologie

Adam, D.; Doerr, H.W.; Link, H.; Lode, H. (Hrsg.)

2004, L, 1485 S., Hardcover

ISBN: 978-3-540-00075-4