

1 Dilemma Amputation versus Erhalt eines lokal nicht beherrschbaren Malum perforans bei gichtarthropathischem Fuß

H.-P. Bircher, H.A. Bereiter

Ausgangslage und Diagnose

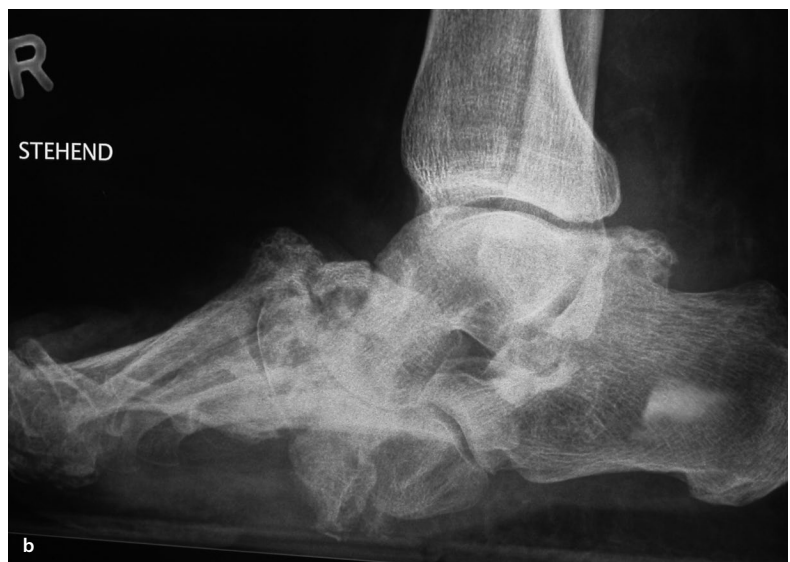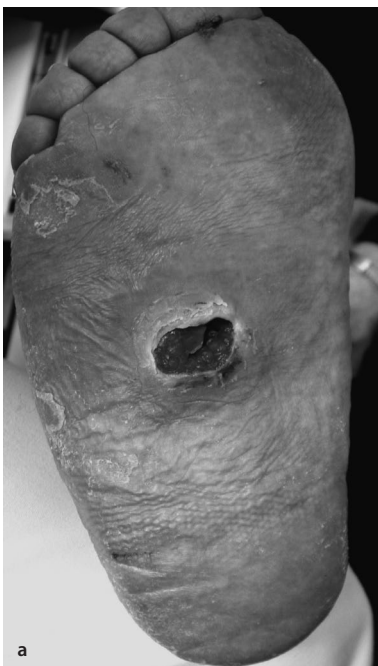
Zuweisung eines 62-jährigen adipösen Patienten in die orthopädische Sprechstunde mit bekannter Gicht:

- 3×2,5 cm Malum perforans bei plantarer medialer Lisfranc-Luxation bei gichtarthropathischem Fuß.
- St. n. mehrmaligen Abszessrevisionen Mittelfuß links.
- Antibiotische Osteomyelitisbehandlung.

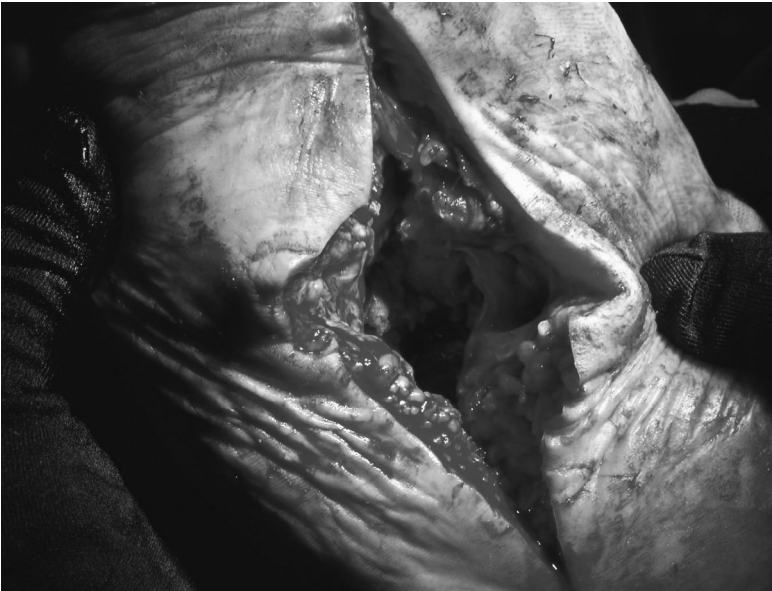
Problematik und Dilemma

In der Literatur [2, 3, 4] bei offenen diabetisch neuropathischen Osteoarthropathien an den Füßen wird propagiert, wenn immer möglich, die Ulkusabheilung vor einem rekonstruktiven Eingriff am Fuß anzustreben. Dies entsprach unseren Erfahrungen und wir versuchten im vorliegenden Fall nach mehreren vorangegangenen Revisionen nochmals mit 2 lokalen Operationen das Ulkus chirurgisch zu verschließen. Diese Eingriffe aber waren erfolglos. Es persistierte ein asensibles, sezernierendes Malum perforans (■ Abb. 1.1 und 1.2).

Als eine definitive Therapieform zogen wir die Amputation des betroffenen Fußes in Betracht und sahen uns anfänglich bestätigt durch die Zweitmeinung eines auswärtigen Fußspezialisten.



■ Abb. 1.1 a. Ausgangslage: Planta pedis: 3x2.5 cm sezernierendes Malum perforans, St. n. mehrmaligen Abszessrevisionen. b Röntgen Fuß seitlich: plantar luxiertes mediales Lisfranc Gelenk



■ Abb. 1.2. Operationszugang Planta pedis: Längszugang unter Einbezug des Ulkus

Lösungsfindung

In einer Literaturrecherche zum osteoarthropathischen Fuß sind wir dann auf die Arbeit von Koller et al. [1] aus Münster über die »rekonstruktive Fußchirurgie bei diabetisch-neuropathischer Osteoarthropathie« gestoßen. In dieser Publikation geht, aus der Analyse der Deformitäten einerseits und aus den Erfahrungen dieser Arbeitsgruppe mit der Rekonstruktion dieser Deformitäten andererseits, ein klares Behandlungskonzept hervor. Dieses Konzept haben wir erfolgreich angewandt.

Operatives Vorgehen

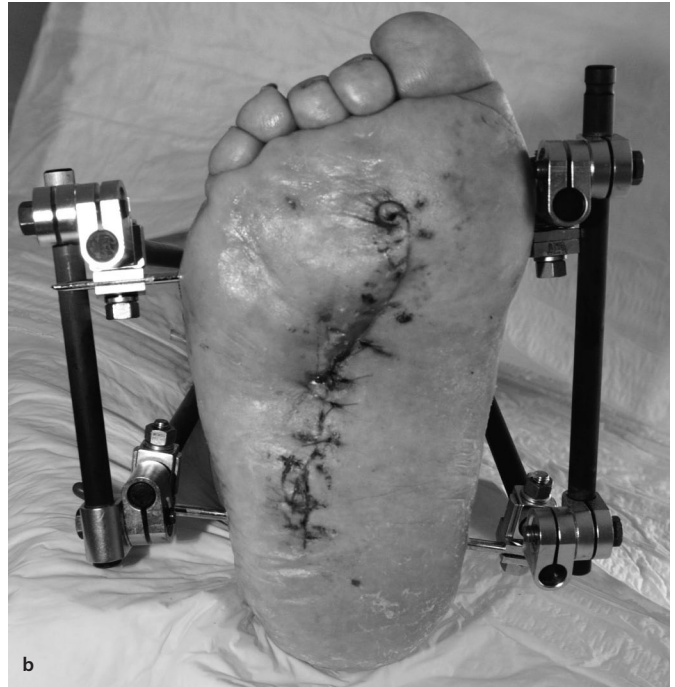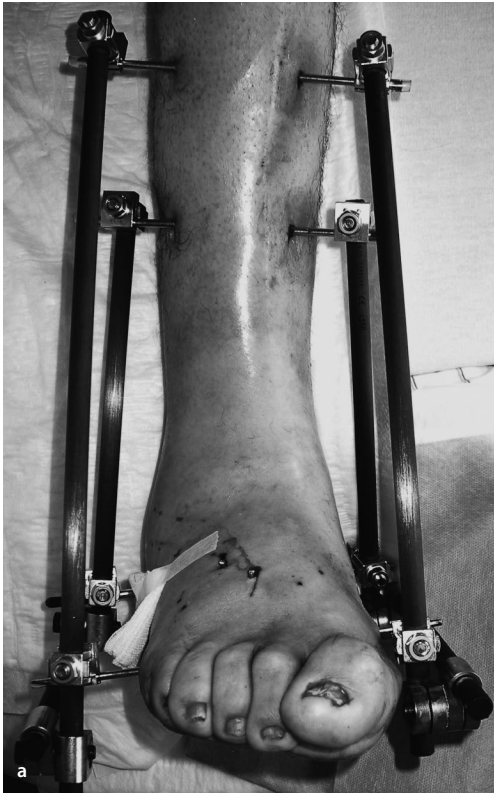- Zugang in der Planta pedis unter Einbezug des Malum perforans (■ Abb. 1.3).
- Großzügige Exzision und Debridement des Ulkus.
- Resektion der plantar luxierten Mittelfußknochenanteile.
- Korrektur des destruierten Mittelfußes unter Verwendung von Spongiosaplastik aus dem vitalen resezierten Knochenmaterial.
- Achillotenotomie.
- Anlage eines OSG überbrückenden Fixateur externe als bilateraler Rahmen mit Stabilisation des Fußes im Fixateur nach Remodelierung des Mittelfußes in der angestrebten Arthrodesestellung (■ Abb. 1.4).
- 2-fache perkutane Kirschnerdrahtfixation der Arthrodesese im Mittelfuß.
- Primärer Hautverschluss.

Nachbehandlung

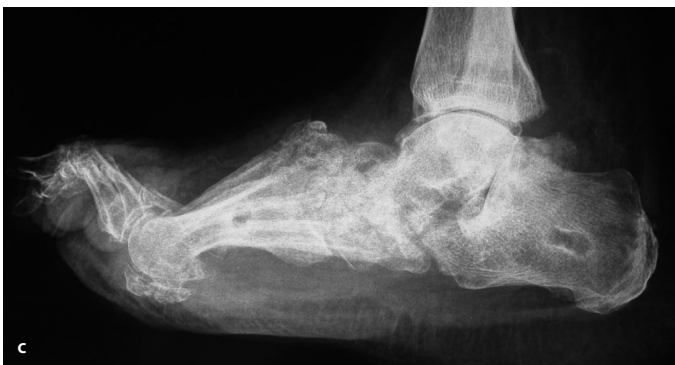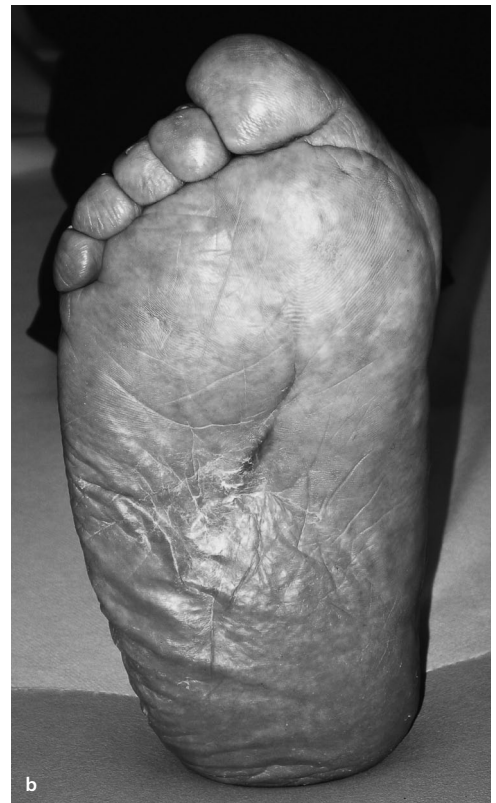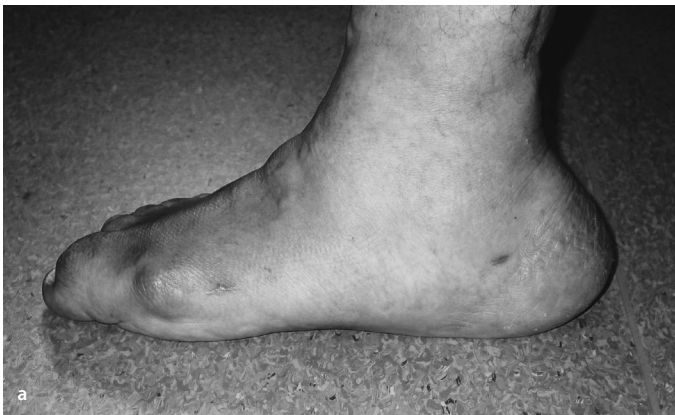- Rahmen-Fixateur externe 8 Wochen postoperativ.
- Fußentlastung im PTP-Gips (Sarmientogips) weitere 3 Monate.
- Resistenzgerechte Antibiotikabehandlung für 3 Monate.
- Orthopädische Maßschuhe.

Resultat

Über einen Zeitraum von knapp 2 Jahren haben wir einen sehr zufriedenen Patienten mit erhaltenem Fuß. Es besteht eine infektfreie, voll belastungsstabile Fußsituation mit geschlossener Haut an der Planta pedis und einer Verbesserung der Sensorik. Aus funktioneller und radiologischer Sicht besteht



■ **Abb. 1.3 a.** Postoperative Ruhigstellung im OSG-überbrückenden Rahmenfixateur externe. **b** In Abheilung begriffene Zugangsnarbe nach primärem Wundschluss



■ **Abb. 1.4 a.** Resultat: Fuß seitlich stehend 15 Monate nach Korrekturarthrodese: Belastungsstabiler Fuß, neugeschaffenes mediales Längsgewölbe. **b** Reizlose Planta pedis ohne Druckstellen. **c** Röntgen Fuß seitlich 15 Monate postoperativ: stabiler Mittelfuß, ossär inkomplett fusioniert

keine Arthrodese, sondern eine straffe Pseudarthrose mit einer geringen Restbeweglichkeit im distalen Mittelfuß. Ohne negativen Beigeschmack wird dieser Zustand auch als eine fibröse Ankylose bezeichnet. Für längere Gehstrecken ist der Patient auf einen Gehstock angewiesen.

Diskussion

Das Management der Osteoarthropathie am Fuß ist mit zahlreichen Problemen behaftet. Erschwerend können Infektionen und/oder Ulcerationen als Sekundärfolgen dazukommen.

Wie die adäquate Therapie des osteoarthropathischen Fußes aussieht, wird recht kontrovers diskutiert und zeigt ein weites Spektrum. Auf der operativen Behandlungsskala zeigt sich auf der einen Seite der Grundsatz, einen Charcot-Fuß nicht operativ behandeln zu können, außer mit einer Amputation. Auf der anderen Seite werden Fußdeformitäten korrigiert, die für die Betroffenen nur sehr geringe funktionelle Einbußen bedeuten und den Gewinn durch die Operation in Anbetracht des Risikos nicht vertreten lassen. Bei Vorliegen von Sekundärfolgen von osteoarthropathischen Füßen ist ein operatives Vorgehen meist indiziert.

Die Publikation von Koller et al. hat uns in der Analyse des Problems und in der therapeutischen Lösungsfindung entscheidend weitergeholfen. Entgegen unseren bisherigen Erfahrungen haben wir primär die Korrekturarthrodese im Mittelfuß durchgeführt.

Wesentlich war dabei die Resektion sämtlicher Knochenanteile, welche eine pathologische Kompression auf die Planta pedis bewirkten. Die angestrebte Korrekturarthrodese bestand im Remodellieren eines harmonischen Mittelfußalignements, unterstützt mit gewonnener Spongiosaplastik aus den resezierten vitalen Knochenanteilen. Nach der ossären Korrektur ließ sich die Haut trotz eines großzügigen Weichteildebridements im Ulkusbereich vollständig verschließen. Zusätzlich haben wir auf Anregung eines involvierten Kollegen gleichzeitig die Achillotomie durchgeführt. Die Ruhigstellung des korrigierten Fußskelettes im Rahmenfixateur externe über 8 Wochen erleichterte die Wundpflege und war komplikationslos, ebenso wie die anschließende Ruhigstellung von 3 Monaten im Sarmientogips. Die Zusammenarbeit mit einem kompetenten Orthopädietechniker war für die entsprechende nachfolgende Schuhversorgung sehr wichtig.

Im Verlaufe zeigte es sich, dass die angestrebte Arthrodese in einer fibrösen Ankylose des Mittelfußes endete. Dieser straffe Zustand zeigte aber keinen Einfluss auf das Resultat.

Das »Alignement« und die Stabilität sind ausschlaggebende Faktoren für eine erfolgreiche Rekonstruktion der Füße von Patienten mit schweren neuropathischen Osteoarthropathien. Für das langfristige Gelingen sind die Patienten auf eine gute orthopädische Schuhversorgung angewiesen. Insgesamt handelt es sich bei der angewandten Behandlung um ein aufwändiges, aber Erfolg versprechendes Konzept.

Literatur

- [1] A. Koller, U. Hafke-Meyer, R. Fiedler, H.H. Wetz, 2004, rekonstruktive Fußchirurgie bei diabetisch-neuropathischer Osteoarthropathie, Orthopäde 33:983–991
- [2] Clohisy GR, Thompson RC, 1998, Fractures associated with neuropathic arthropathy in adults who have juvenile-onset diabetes. J Bone Joint Surg 70A:1192–2000
- [3] Hintermann B, 1999, Operative Behandlungsmöglichkeiten des diabetischen Fußes. Praxis 88: 1191–1195
- [4] Kessler SB, Kalteis TA, Botzlar A, 1999, Prinzipien der chirurgischen Behandlung bei diabetisch-neuropathischer Osteoarthropathie. Internist 40: 1029–1035

2 Humeruspseudarthrose – »The long way to go«

Ch. Brumm

Anamnese

1921 geborene selbstständig lebende rüstige Dame in gutem Allgemeinzustand. Nach Sturz zu Hause zeigt sich im Unfallbild vom **03.09.03** eine Humerusfraktur auf der dominanten Seite (■ Abb. 2.1).

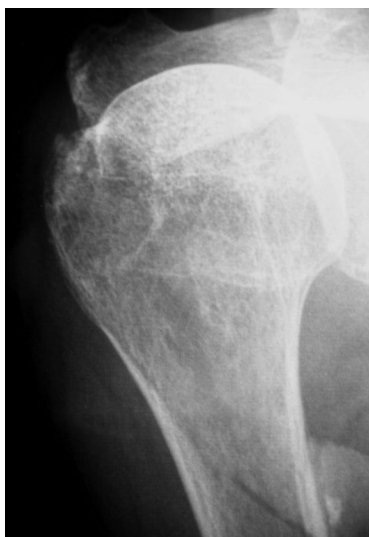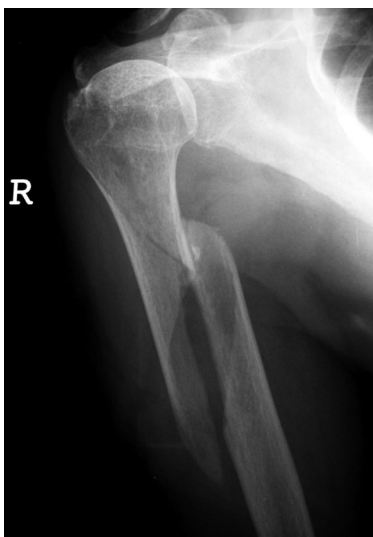Problemstellung

Die Spiralfraktur ist weit disloziert. Das Torsionsmoment während des Sturzes und Bruches hat das Periost weitstreckig zerrissen, ohne Scharnier auf einer Seite. Ein konservativer Therapieweg mit Oberarm-Sarmiento-Kunststoffgips mit Deltoideuskappe erfordert hohe Gipserkunst und Compliance der Patientin. Die Selbstständigkeit der Patientin ist auf diesem Weg für 3 Monate in Frage gestellt. Die rasche Wiedererlangung der Selbstständigkeit im Auge, entschied man sich für die Osteosynthese mit einem endomedullären Nagel.

Therapie und Verlauf

1. Operation

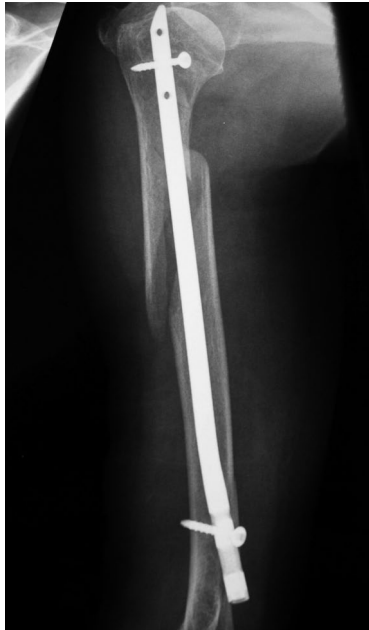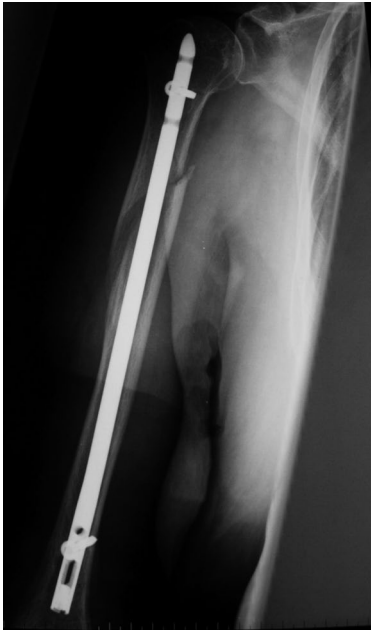Am **05.09.03** findet die Osteosynthese der Fraktur mit einem retrograden unaufgebohrten Humerus-Marknagel statt. In den postoperativen Bildern vom 9.9.03 ist die Fraktur aligniert, ohne ganz reponiert zu sein. Der Nagel ist proximal trotz hohen Frakturausläufern nur in einer Ebene mit einem Bolzen fixiert. Der N. radialis ist postoperativ intakt. Es wird entsprechend dem gewählten Verfahren und Lehrbuch eine funktionelle Nachbehandlung mit Physiotherapie durchgeführt. Die Patientin schildert starke Schmerzen während der Therapie auf die zunächst niemand Rücksicht nehmen wollte (■ Abb. 2.2).



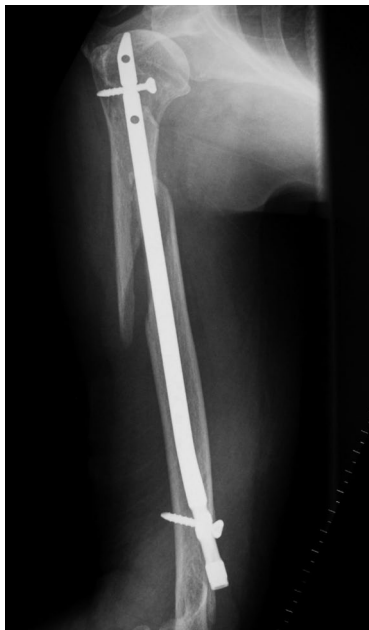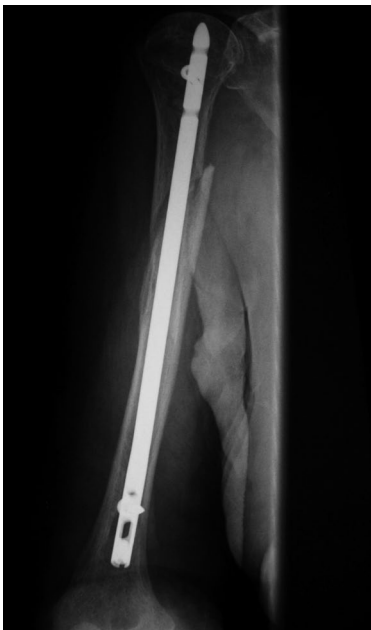■ **Abb. 2.1.** Diametaphysäre langstreckige Spiralfaktur Humerus rechts mit Spiralausläufer in das Tuberkulum majus und das Collum anatomicum

Zwischenkontrolle. 25 Tage nach dem ersten Eingriff wird wegen der schmerzhaften Therapie am **30.09.03** der Humerus geröntgt. Das axiale Alignment ist verschoben. Die Fraktur klafft weiter auf. Es wird vorerst nichts unternommen (■ Abb. 2.3).

Zwischenkontrolle. Einen Monat später zeigte das Verlaufsröntgenbild vom **10.10.03** Verankerungsprobleme des Humerusnagels. Die Knochenbrücke vom Bohrloch des proximalen Bolzens bis zum Frakturausläufer ins Tuberkulum majus hat gegen die Physiotherapie verloren. Der distale Bolzen hält. Die Nagel-Osteosynthese ist am proximalen Fragment ausgelockert (■ Abb. 2.4).



■ **Abb. 2.2.** Postoperative Bilder des unaufgebohrten retrograden Humerusmarknagels. Der Nagel ist proximal nur mit einem Bolzen fixiert

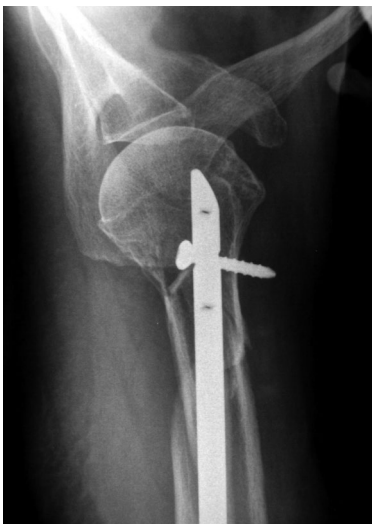

■ **Abb. 2.3.** 3 Wochen nach Operation klafft nach schmerzhafter funktioneller Therapie das Alignment der Fraktur

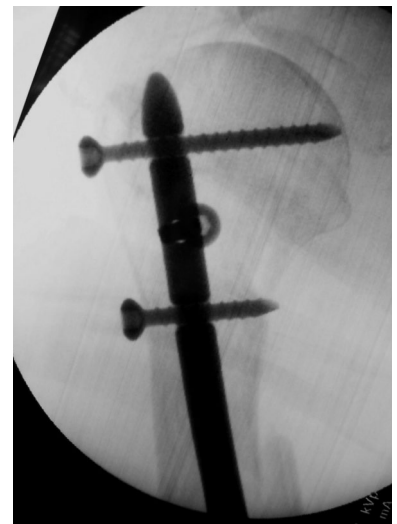
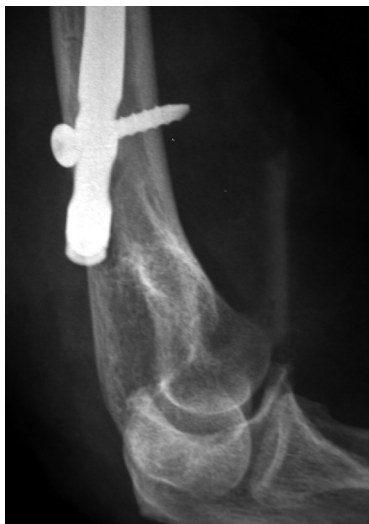2. Operation

Am 15.10.03 entscheidet man sich in einer 2. Operation, die mehrachsige Fixation des Kopffragmentes mit zwei zusätzlichen Bolzen nachzuholen. In der intraoperativen Bildwandlerkontrolle sind der Nagel und die Fraktur wieder stabil (■ Abb. 2.5). Es wurde neuerlich eine funktionelle Nachbehandlung verordnet mit dem Hinweis, Kraftanwendungen zu vermeiden.

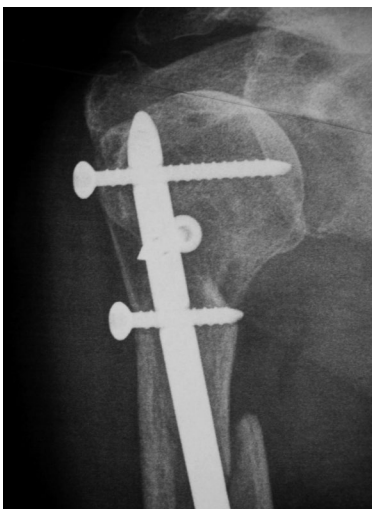
Zwischenkontrolle. Röntgenbilder vom 21.11.03 wegen Schmerzen während der Therapie zeigen den Verlust des Alignements in der Fraktur, trotz fester proximaler Verbolzung des Nagels (■ Abb. 2.6). Der Grund liegt diesmal am distalen Bolzen, der mit einer Fraktur ausgebrochen ist (■ Abb. 2.7). Die Nagel-Osteosynthese ist am distalen Fragment wieder instabil geworden.



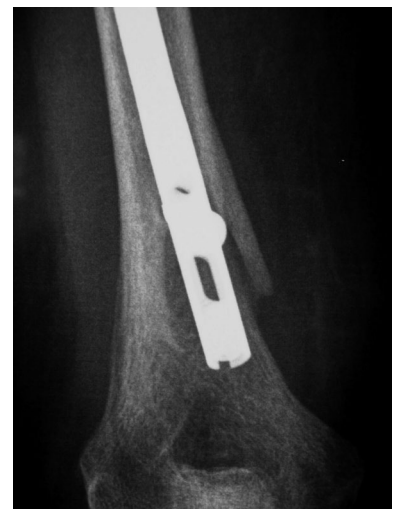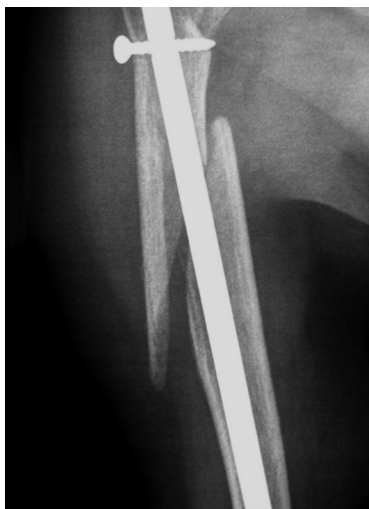
■ Abb. 2.4. Einen guten Monat nach erster Operation ist der proximale Bolzen in den Frakturausläufer im Tuberkulum majus durchgebrochen. Die Osteosynthese ist locker



■ Abb. 2.5. In einer zweiten Operation wird die proximale Verriegelung des Nagels neu gesetzt und in allen drei Ebenen angelegt



■ Abb. 2.6. Verlust des Alignement trotz proximaler 3-Ebenenfixation des Nagels



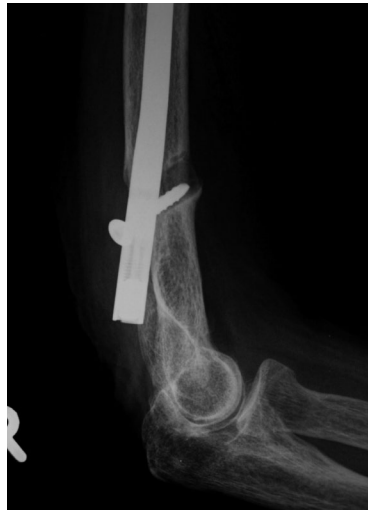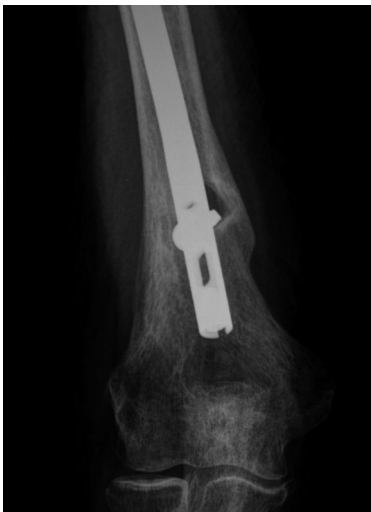■ Abb. 2.7. Ausbruch des distalen Bolzens. Die Osteosynthese ist wieder instabil geworden

Zwischenkontrolle. 2 Monate nach distalem Bolzenausbruch, nicht ganz 5 Monate nach Unfall zeigt das Röntgenbild vom **26.01.04**, dass die Fraktur um den distalen Bolzen geheilt ist (▣ Abb. 2.8). Der Bolzen hat sein Bohrloch aber grotesk ausgeschlagen. Die Nagelosteosynthese ist distal nach wie vor instabil.

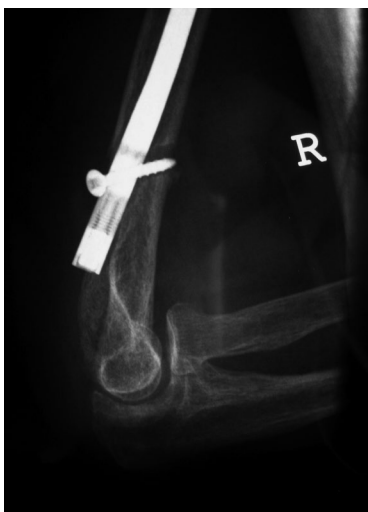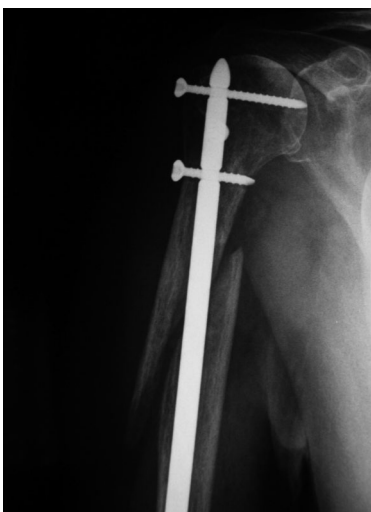
Eine nur leichte Auslockerung der proximalen Verankerung beweist die Heilung der proximalen Frakturausläufer (▣ Abb. 2.9).

Im Bereich der Fraktur lassen sich keine Zeichen einer Knochenheilung erkennen (▣ Abb. 2.9). Es wird zugewartet.

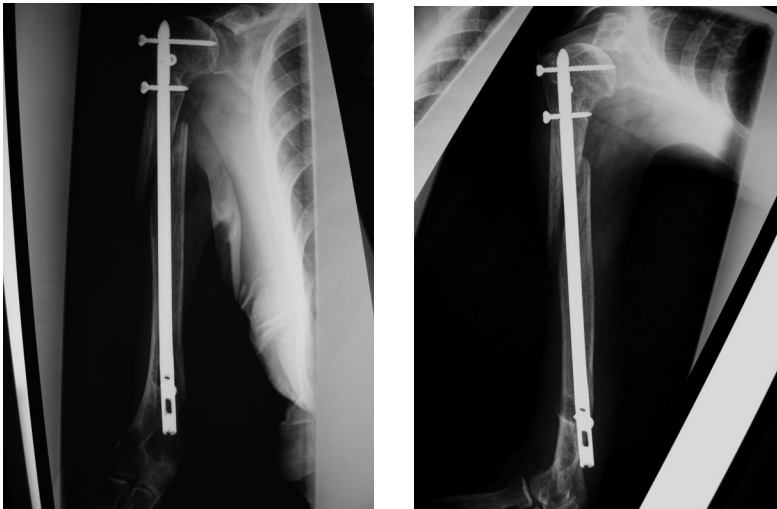
Zwischenkontrolle. Ungefähr 9 Monate nach Unfall zeigen die Röntgenbilder vom **21.05.04** im Bereich der diaphysären Frakturabschnitte unverändert reaktionslose Frakturenenden. Die atrophe Pseudarthrose ist etabliert (▣ Abb. 2.10).



▣ **Abb. 2.8.** Die Fraktur am distalen Bolzen ist geheilt, das Bolzenlager im Knochen aber grotesk ausgeschlagen. Die Nagelosteosynthese ist instabil



▣ **Abb. 2.9.** Die proximalen Frakturausläufer sind geheilt, die Bolzen deshalb nur leicht gelockert. Der distale Bolzen ist locker. Die Hauptfraktur klappt und ist knapp 5 Monate nach Osteosynthese, völlig reaktionslos, nicht geheilt



▣ **Abb. 2.10.** 9 Monate nach primärer Nagelosteosynthese der Humerspiralfraktur ist eine atrophe Pseudarthrose etabliert

3. Operation

Im Rahmen einer 3. Operation wurde am **07.06.04** ein Systemwechsel vorgenommen. Der Nagel wurde entfernt und eine Platten-Osteosynthese mit einer winkelstabilen 3,5 mm 10-Loch LC-Platte verbunden mit einer Spongiosoplastik vom gleichseitigen Beckenkamm durchgeführt (▣ Abb. 2.11).

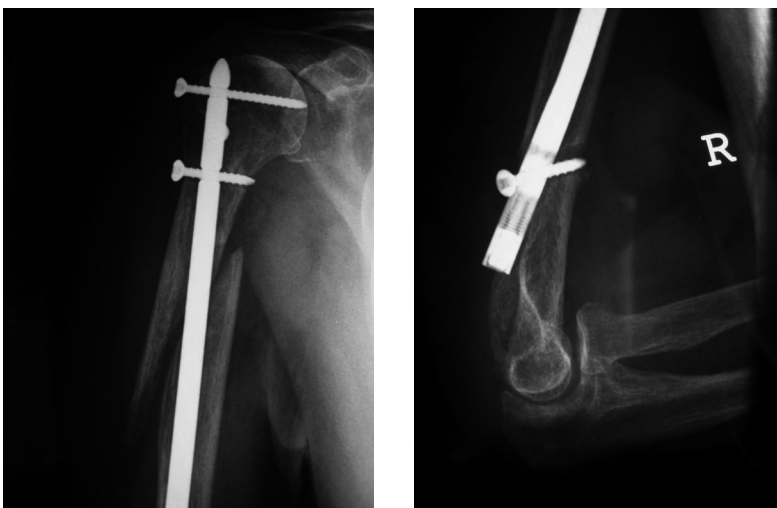Intraoperative BV-Bilder vom 07.06.04 dokumentieren eine ungefähre Frakturreposition (▣ Abb. 2.11).

Die Nachbehandlung sieht für 2 Wochen eine Mitella und dann Freigabe vor.

4. Operation

Am **08.06.04** musste eine 4. Operation wegen einer postoperativen Fallhand rechts vorgenommen werden:

Der N. radialis wird unter dem distalen Plattenende vorgefunden und wieder befreit. Der zugezogene Handchirurg stellt eine Quetschung des Nervs, aber keine Durchtrennung fest.

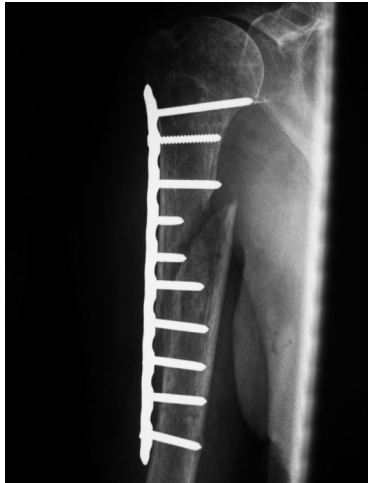
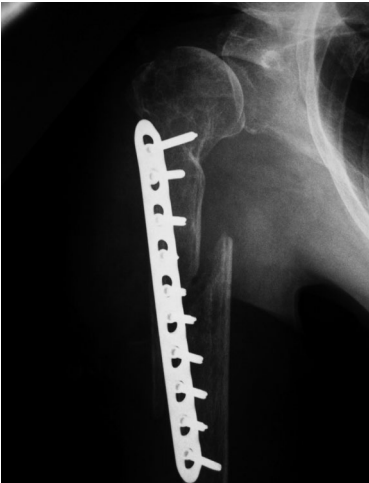
▣ **Abb. 2.11.** In einer 3. Operation wurde ein Systemwechsel auf eine schmale winkelstabile LCP-Platte mit Spongiosoplastik vorgenommen. Die Frakturreposition gelang in der BV Kontrolle ungefähr

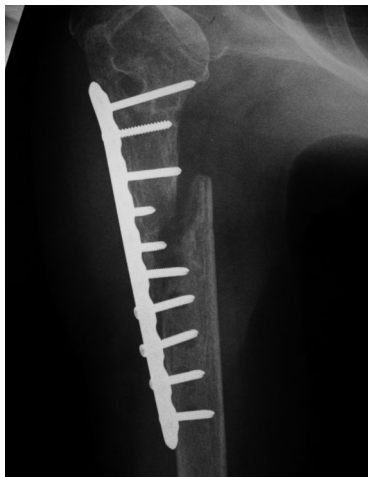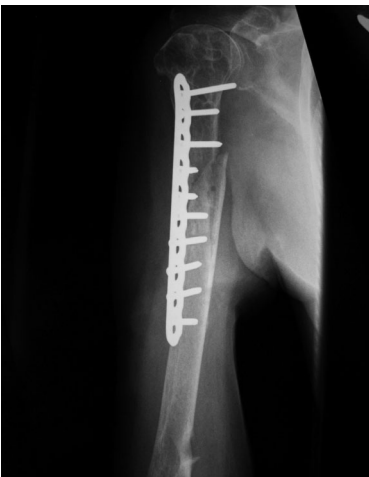Die postoperativen Bilder am 10.06.04 zeigen eine Frakturdehiszenz (■ Abb. 2.12).

Die Spongiosaplastik ist periostal nicht zu erkennen, allenfalls endome-
dullär im distalen Fragement.

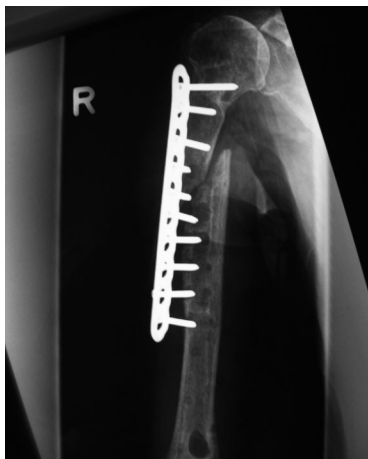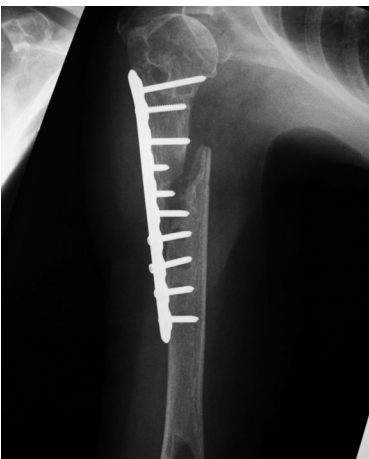2



■ **Abb. 2.12.** Ein Tag nach Plattenosteosynthese musste, wegen der Klinik einer akuten Fallhand, der N. radialis unter dem distalen Plattenende in einer 4. Operation geborgen werden. Die Stellungskontrolle der Fraktur am 10.06.04 zeigte eine Frakturdehiszenz



■ **Abb. 2.13.** 2 Monate nach Plattenosteosynthese (schmale winkelstabile LCP-Platte) und Spongiosaplastik ist die Fraktur dehiszent und die im distalen Fragement verankerten Schrauben dabei ihr Knochenlager auszuschlagen und sich selber loszudrehen



■ **Abb. 2.14.** 3 ½ Monate nach Plattenosteosynthese schlagen die winkelstabilen Schrauben immer größere Löcher in das distale Schaftfragment

Zwischenkontrolle. 2 Monate nach offener Plattenosteosynthese mit Spongiosaplastik zeigen die Verlaufsbilder vom **23.07.04**, dass die Platte am geheilten Kopffragment fest ist, die Fraktur klapft, Zeichen einer knöchernen Heilung fehlen (▣ Abb. 2.13).

Die fünf distalen winkelstabilen Platten-Schrauben schlagen in dem sich unter der unbarmherzigen Physiotherapie bewegenden distalen Schaftfragment ihre Knochenlager aus. Die Bewegungen führen zum Losdrehen der winkelstabilen Schrauben aus ihren Gewinden, was an den über die Plattenlöcher heraustretenden Schraubenköpfen erkennbar ist.

Es wurde zugewartet!

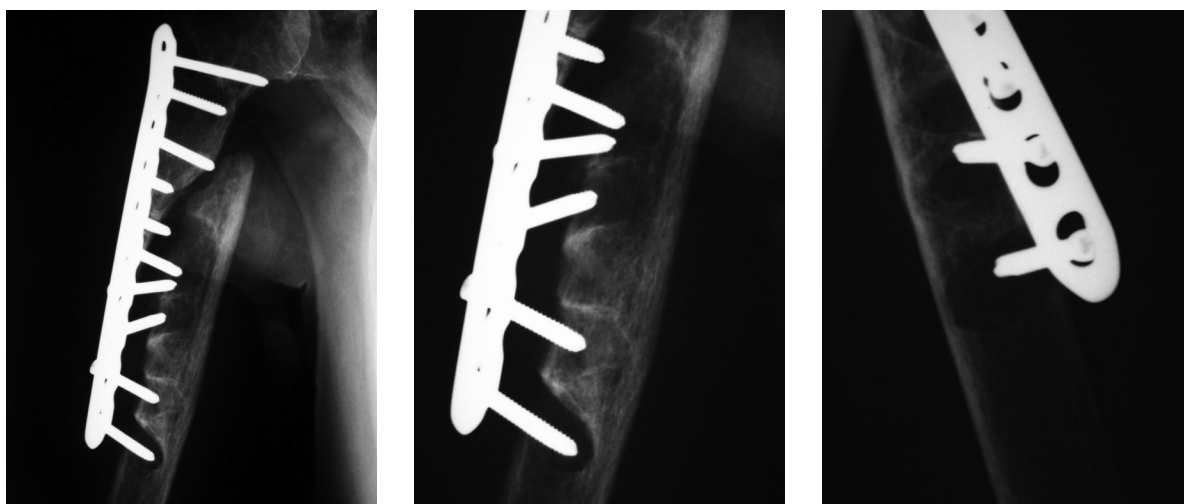
Zwischenkontrolle. 6 Wochen später zeigt das Röntgenbild vom **03.09.04** eine unverändert völlig reaktionslose Fraktursituation (▣ Abb. 2.14).

Die Patientin hat zwischenzeitlich durch intensives motorisches Aktivierungstraining die Radialisparese erfolgreich trainiert. Sie hat wieder volle Handheberfunktion. Umso mehr haben die distalen fünf winkelstabilen Schrauben ihre bohrende Arbeit fortgesetzt.

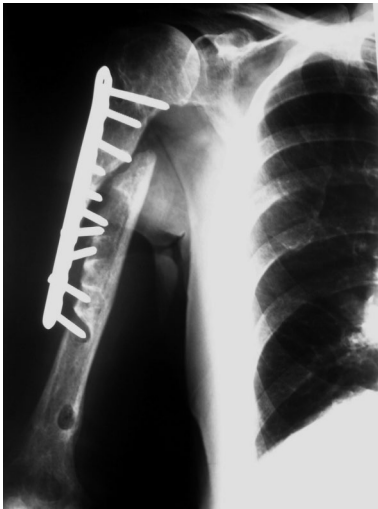Zunehmend lösen Armbewegungen einfahrende elektrische Schmerzen in das Versorgungsgebiet des N. radialis aus. Das frei schlingernde distale Plattenende reizt den Radialisnerv.

Zwischenkontrolle. 22 Monate nach Unfall und 4 Operationen zeigen die Röntgenbilder vom **08.06.05**:

- ein geheiltes Kopffragment,
- eine am Kopffragment feste winkelstabile 3,5 mm 10 Loch-LC-Platte,
- ein strukturell an Emmentaler Käse erinnerndes Schaftfragment (▣ Abb. 2.15),
- ein Zustand mit areaktiver Pseudarthrose der Hauptfraktur trotz Spongiosaplastik (▣ Abb. 2.16),
- ein Zustand nach erholter Radialisparese,
- ein Zustand mit falscher Beweglichkeit im Oberarm mit elektrisierend einschießenden Schmerzen in das Versorgungsgebiet des N. radialis am dominanten rechten Arm.



▣ Abb. 2.15. 1 Jahr und 10 Monate nach Unfall hat die winkelstabile LCP Platte das distale Schaftfragment zerlöchert



■ **Abb. 2.16.** 1 Jahr 10 Monate nach Unfall ist die Hauptfraktur trotz Systemwechsels auf winkelstabile Platte und Spongiosaplastik zu einer areaktiven Pseudarthrose geworden

5. Operation

Bei der aktuell letzten **5.Operation** wird zuerst der N. radialis von distal her dargestellt. Er ist um das freie distale Plattenende geschlungen, was die einschließenden Schmerzen verursachte. Der Nerv sieht unverletzt aus.

Die 3,5 mm LC-Platte wurde entfernt. Nur die distalste winkelstabile Schraube war noch in ihrem Plattengewinde fest. Die restlichen distalen Schrauben waren vollständig in ihrem Gewinde gelockert.

Die Fraktur wurde vom atrophen Narbengewebe befreit, die Frakturenenden dekortizierend dargestellt und scharf angefrischt und der Markraum wieder eröffnet (endomedulläre Spongiosaplastik?). Von der Spongiosaplastik ist nichts zu sehen.

Vom gegenseitigen Beckenkamm wurden bei sehr osteoporotischen Verhältnissen kortikospongiose Späne geborgen.

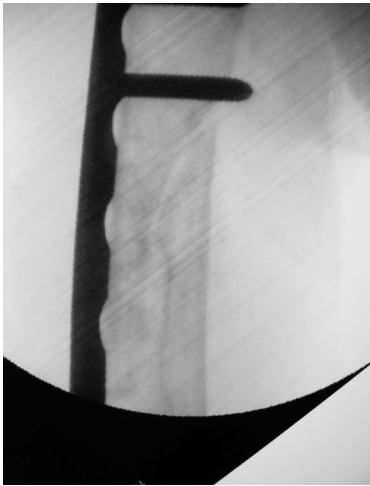
Die Fraktur wurde reponiert soweit die abgestumpften Fragmentenden dies noch zuließen (■ Abb. 2.17) und mit einer breiten 4,5 mm 12-Loch LC-Platte stabilisiert. Die Platte ist proximal am Knochen angepasst (■ Abb. 2.18), distal funktioniert sie als Fixateur interne (■ Abb. 2.19). Die Spongiosa wird den dekortizierten Frakturbereichen angelagert. Für die ausgeschlagenen Schraubenlöcher am Schaft reicht die Spongiosa nicht mehr.

Die Nachbehandlung wurde mit zusätzlicher Ruhigstellung in einem Oberarmbrace mit Deltoideuskappe durchgeführt. Ein Physiotherapieverbot für Schulter und Oberarm und Bewegungstherapie aktiv-assistiert für den Ellbogen wurden angeordnet.

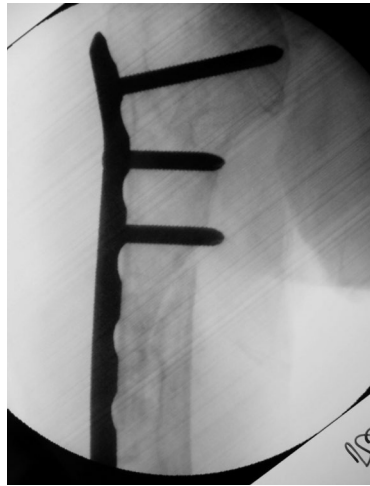
Zwischenkontrolle. 9 Wochen nach 5. Operation zeigen die Röntgenbilder vom **11.08.05** eine gehaltene Frakturstellung mit weichen Frakturändern, eine sichtbare Kallus-/Spongiosaplastik und eine feste Platte (■ Abb. 2.20).

Die Schulter hat spontan eine Flexion von 110° und Außenrotation von 40°.

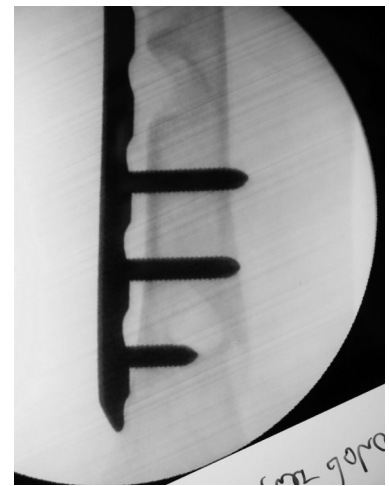
Abschlusskontrolle. 6 Monate nach Reosteosynthese und Spongiosaplastik ist die Patientin selbstständig zu Hause und sie benutzt den rechten Arm ohne Einschränkungen für alle Alltagsverrichtungen, schweres Heben und Tragen noch ausgenommen. Das Röntgenbild zeigt ein festes Implantat, eine sich organisierende Spongiosaplastik und konsolidierte Fraktur (■ Abb. 2.21). Die Nachbehandlung wurde abgeschlossen.



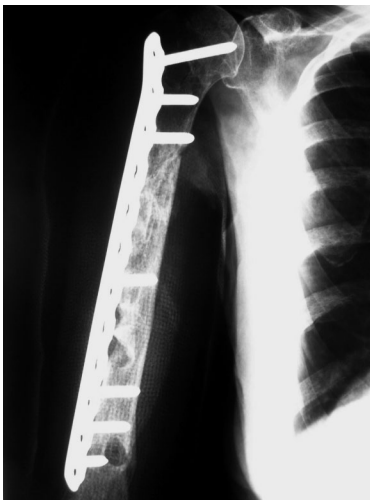■ Abb. 2.17. Frakturreposition



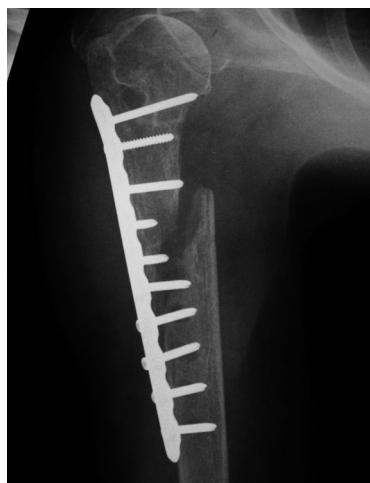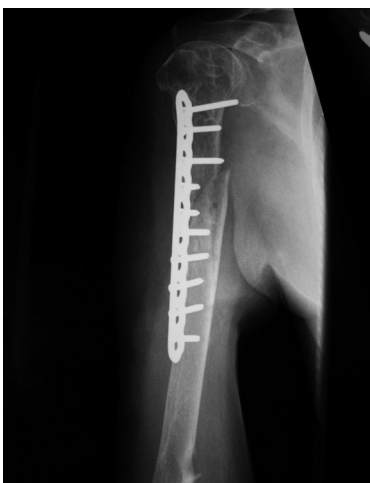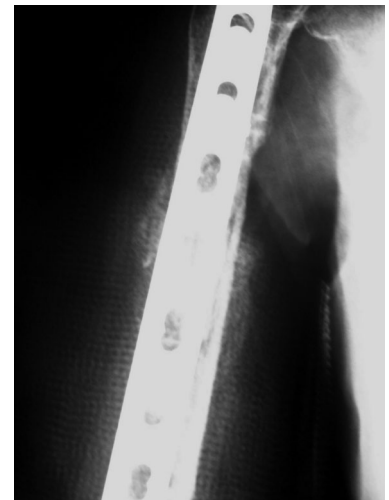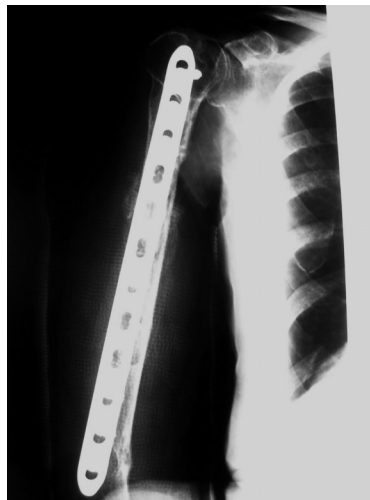■ Abb. 2.18. Breite winkelstabile 4,5 mm LC-Platte proximal konventionell an den Knochen angepasst



■ Abb. 2.19. Breite winkelstabile 4,5 mm LC-Platte distal als Fixateur interne verwendet



■ Abb. 2.20. 9 Wochen nach 4,5 mm winkelstabiler LC-Plattenosteosynthese mit Spongiosaplastik vom linken Beckenkamm ist die Frakturstellung gehalten, die Spongiosa-Kallusplombe sichtbar und die Platte fest



■ Abb. 2.21. 6 Monate postoperativ zeigt das Röntgenbild auch unter Alltagsbelastung ein unverändert festes Implantat, eine sich organisierende Spongiosaplastik und konsolidierte Fraktur



<http://www.springer.com/978-3-540-71479-8>

Orthopädisch-traumatologische Knacknüsse

Meyer, R.-P.; Gächter, A.; Hefti, F.; Kappeler, U. (Hrsg.)

2007, XVI, 265 S., Hardcover

ISBN: 978-3-540-71479-8