

■ Defekte an der Nasenspitze (Abb. 45–48)

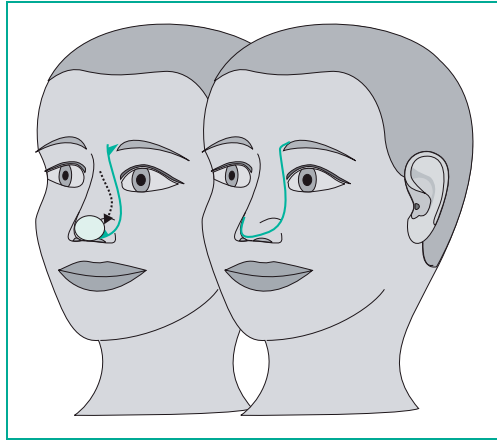


Abb. 45. Rotationsplastik an der Nasenspitze. Einseitigen Hochzug am Nasenflügel vermeiden.

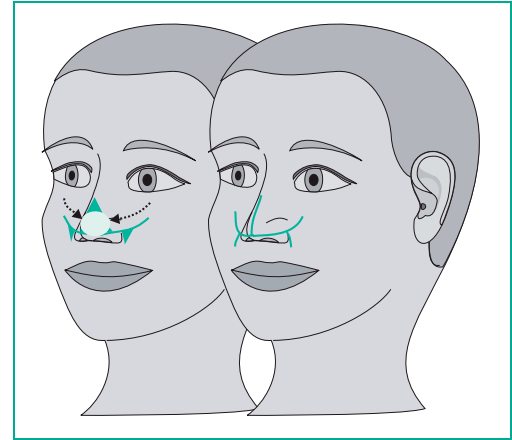


Abb. 47. Gegenläufiger Rotationslappen an der Nasenspitze. Bei längsovalen Defekten günstig.

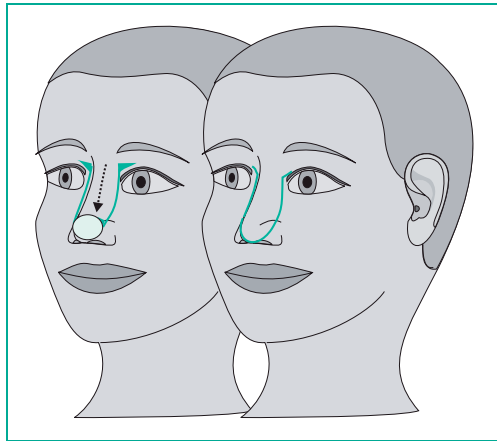


Abb. 46. Dehnungslappenplastik an der Nasenspitze. Meist resultiert eine gewisse „Stupsnase“, bei älteren Menschen vorteilhaft.

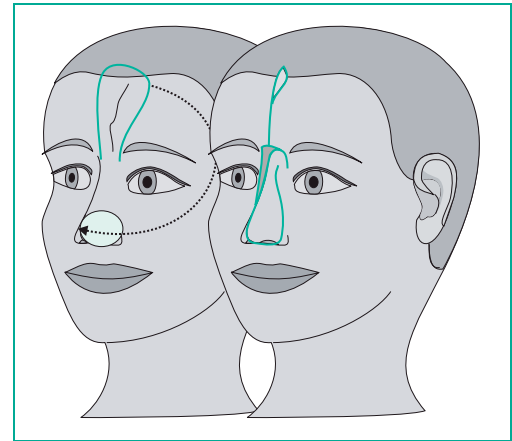


Abb. 48. Stiellappenplastik mit definiertem Gefäß. Zum Nasenspitzenersatz oder größeren Nasenflügeldefekten. Sehr variabel und sicher, jedoch mehrzeitig. Restdefekte an der Stirn heilen gut sekundär.



<http://www.springer.com/978-3-7985-1826-1>

DermOPix® und die Hautchirurgie

Breuninger, H.

2008, XIV, 103 S., Softcover

ISBN: 978-3-7985-1826-1