

Diagnostik

2.1 Allgemeine Untersuchungstechnik – 35

2.1.1 Anamnese – 35

2.1.1.1 Aktuelles Problem – 35

2.1.1.2 Persönliche Anamnese – 35

2.1.1.3 Familienanamnese – 35

2.1.2 Instrumentarium, Messinstrumente – 36

2.1.3 Messung des Bewegungsumfangs mit der Neutral-0-Methode – 36

2.1.4 Orthopädische Untersuchungstechnik – 37

2.1.4.1 Inspektion – 37

2.1.4.2 Palpation – 37

2.1.4.3 Kinderorthopädischer Status – 37

2.2 Neurologische Untersuchung – 38

R. Brunner

2.2.1 Untersuchungsgang – 38

2.2.2 Symptome – 39

2.2.3 Beurteilung der motorischen Funktion nach dem Gross Motor Function Classification System (GMFCS) – 40

2.3 Ganguntersuchung und Ganganalyse – 40

R. Brunner

2.3.1 Der normale Gang – 40

2.3.2 Klinische Ganguntersuchung – 41

2.3.3 Instrumentierte Ganguntersuchung (Ganganalyse) – 42

2.3.3.1 Videoanalyse – 42

2.3.3.2 Kinematik – 42

2.3.3.3 Kinetik – 42

2.3.3.4 EMG-Untersuchung – 43

2.3.3.5 Instrumentierte Ganganalyse – 43

2.3.3.6 Nutzen der instrumentierten Ganguntersuchung – 43

2.4 Bildgebende Diagnostik – 43**2.4.1 Bildgebende Verfahren – 44**

2.4.1.1 Konventionelles Röntgenbild – 44

2.4.1.2 Sonographie – 44

2.4.1.3 Kontrastmitteldarstellungen – 44

2.4.1.4 Szintigraphie und Positronenemissionstomographie (PET) – 44

2.4.1.5 Computertomographie (CT) – 45

2.4.1.6 Magnetresonanztomographie (MRT) – 45

2.4.2 Strahlenschutz – 46**2.5 Schulärztliche Untersuchung – 47**

2.5.1 Ziele aus orthopädischer Sicht – 47

2.5.2 Ausrüstung, Untersuchungsgang und Indikationen zur Überweisung an Spezialisten – 49

2.5.3 In welchem Alter sollen schulärztliche Untersuchungen stattfinden? – 49

2.1 Allgemeine Untersuchungstechnik

2.1.1 Anamnese

Die Besonderheiten des Umgangs mit Kindern und Jugendlichen wurden in ► Abschn. 1.1 ausführlich erläutert. Es sei hier nur die *Systematik der Befragung* dargestellt.

2.1.1.1 Aktuelles Problem

■ Hat ein Trauma stattgefunden?

Wenn ja:

- Wann hat sich das Trauma ereignet?
- Bei welcher Tätigkeit (Sport, Spiel, Alltag)?
- Direktes oder indirektes Trauma?
- Mit welcher Bewegung war das Trauma verbunden?

■ Schmerzanamnese

- Wo sind die Schmerzen lokalisiert?
- Wann treten sie auf?
- Sind sie *belastungsabhängig*, *bewegungsabhängig*, oder treten sie auch in *Ruhe* oder gar nachts auf?
- *Belastungsabhängige* Schmerzen haben ihre Ursache meist in den Gelenken, sie können aber auch durch muskuläre oder intraossäre Probleme hervorgerufen werden.
- Bei *bewegungsabhängigen* Schmerzen: Bei welchen Bewegungen werden die Schmerzen ausgelöst? Bewegungs- und nicht belastungsabhängige Schmerzen weisen auf Muskelp Probleme hin.
- Bei *Nachtschmerzen*: Treten die Schmerzen nur bei Lagewechsel auf, oder wacht der Patient wegen der Schmerzen in der Nacht auf?

! Einseitige Schmerzen, die nicht eindeutig belastungsabhängig auftreten, sind immer verdächtig auf einen Tumor oder eine Entzündung.

- Die Frage nach dem *Schmerzcharakter* (stechend, dumpf, brennend etc.) ist bei Kindern und Jugendlichen meist nicht sehr ergiebig.
- Hingegen kann die *Schmerzdauer* bei präziser Befragung oft recht genau eruiert werden.

■ Andere Ereignisse

- Habituelle oder willkürliche Luxationen von Gelenken
- Knack- und Reibegeräusche
- Schnappen in den Gelenken

2.1.1.2 Persönliche Anamnese

Schwangerschaftsverlauf und Geburtsanamnese Besondere Ereignisse während der Schwangerschaft, Geburt in Kopflage oder Steißlage, Kaiserschnitt, Schwierigkeiten während der Geburt sind für viele orthopädisch relevante

Zustände von Bedeutung. Ein persistierender Einwärts-gang oder allzu häufige Traumen beim Sport können auf eine minimale zerebrale Bewegungsstörung zurückzuführen sein. Geburtskomplikationen können aber nicht nur Ursache von Störungen, sondern auch Folge einer zerebralen Schädigung des Fetus sein.

Frühkindliche Entwicklung, Gehbeginn Der Gehbeginn ist ein einfacher und guter Parameter für die Beurteilung der motorischen Entwicklung. Fast alle Mütter wissen diesen Zeitpunkt auch noch nach vielen Jahren. Der Gehbeginn zwischen 10 und 18 Monaten ist normal. Bei Kindern mit verspätetem Gehbeginn besteht der Verdacht auf eine motorische Entwicklungsstörung.

Bisherige Krankheiten und Unfälle Auflistung etwaiger bisheriger Krankheiten, Unfälle und Operationen im chronologischen Verlauf.

Pubertäre Entwicklung Bei Mädchen ist die Menarche ein äußerst genauer und nützlicher Parameter zur Beurteilung des Entwicklungszustandes. Nach der Menarche dauert der pubertäre Wachstumsschub noch ca. 2 Jahre. Die Mädchen und ihre Mütter wissen den Zeitpunkt der Menarche fast immer auf den Monat genau. Bei Jungen existiert kein ähnlich guter Parameter. Der Stimmbruch erfolgt langsam über eine längere Zeitperiode. Die Adoleszenten und ihre Eltern können meist nicht genau sagen, wann er stattgefunden hat, eines Tages stellten sie einfach fest, dass er nun da ist.

Sport Die sportliche Tätigkeit in und außerhalb der Schule sollte bei Adoleszenten stets erfragt werden. Bevor wegen schlaffer Haltung eine teure (und nutzlose) Physiotherapie verordnet wird, sollten die Möglichkeiten eruiert werden, eine Sportart zu betreiben, die dem Jugendlichen auch ein bisschen Spaß macht.

2.1.1.3 Familienanamnese

Heredopathien in der Familie Die Frage nach vererblichen Krankheiten in der Familie ist meist nicht sehr ergiebig. Einerseits wissen die Eltern selten, welche Krankheiten vererblich sind, andererseits besteht auch eine Tendenz, offensichtliche Erbkrankheiten zu verschweigen, da sie als Schande empfunden werden. Einzig die Frage nach Hüft-leiden (Hüftdysplasie, Koxarthrose) wird meist korrekt beantwortet. Auch Tumoren in der Familie werden zuverlässig aufgezählt, wenn man danach fragt.

Familiäre Verhältnisse Die Frage nach den sozialen Verhältnissen sollte nicht systematisch gestellt werden, da dies sehr verletzend wirken kann. Dagegen lassen sich gezielte Fragen oft geschickt in das Gespräch einbauen. Die Zahl

der Geschwister ist meist leicht herauszufinden. Schwieriger kann es sein, die genaue Zahl der im Alltag physisch vorhandenen Eltern zu eruieren. Die Tatsache, dass ein Vater in der Sprechstunde dabei ist, heißt noch lange nicht, dass er auch zu Hause anwesend ist. Möglicherweise ist dort ein anderer Vater zuständig, den Sie gar nicht kennen. Seine (von den anderen Eltern) abweichende Meinung kann aber die Entscheidung sehr stark beeinflussen. Als behandelnder Arzt sind Sie dann erstaunt, dass die Eltern, die während der Sprechstunde mit Ihren Vorschlägen völlig einverstanden waren, sich nachträglich für das Gegenteil entscheiden. Auch das übrige soziale Umfeld (Berufstätigkeit der Mutter, Tätigkeit des Vaters, Arbeitslosigkeit des Vaters, finanzielle Lage, Verhältnisse in der Schule, Drogenmilieu etc.) beeinflusst den Verlauf einer Krankheit oft in erheblichem Maße. Fragen zu diesen Themen müssen mit viel Feingefühl gestellt werden.

2.1.2 Instrumentarium, Messinstrumente

So wie sich der Internist durch das Tragen eines Stethoskopes auszeichnet, ist der Orthopäde dadurch charakterisiert, dass er einen *Winkelmesser* in der Tasche hat.

Weitere wichtige Utensilien für die kinderorthopädische Sprechstunde

- Messlatte an der Wand zur Größenmessung
- Messband (Schneidermessband für Umfangmaße, nicht dehnbar)
- Bretter zur indirekten Beinlängenmessung in verschiedenen Dicken (5 mm, 1 cm, 1,5 cm, 2 cm, 3 cm, 4 cm, 5 cm)
- Reflexhammer
- Hocker (zur Untersuchung des Rückens)
- flache Untersuchungsfläche

Außerdem sind *nützlich*:

- Waage
- Podoskop
- Sicherheitsnadel
- Skoliometer
- Taschenlampe
- Kiste oder Kinderstuhl, auf denen kleine Kinder stehen können, damit ihr Rücken bei der Untersuchung auf Augenhöhe ist
- Fotoapparat zur Dokumentation von äußerlich sichtbaren Deformitäten
- Videogerät (heute meist im Fotoapparat integriert) zur Aufzeichnung von Bewegungsabläufen

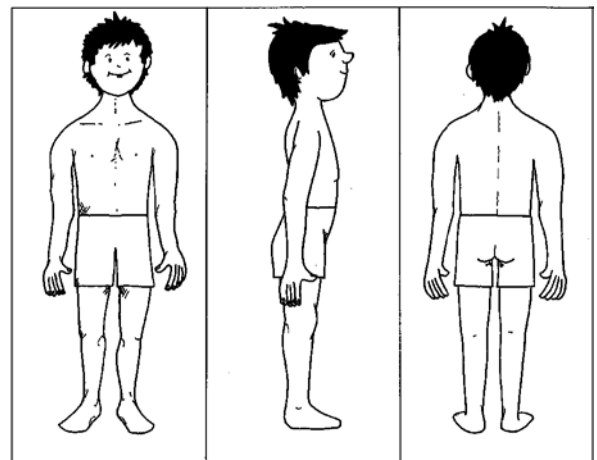
2.1.3 Messung des Bewegungsumfangs mit der Neutral-0-Methode

» Beim Bewegungsumfang der Gelenke an die Neutral-0-Methode denken.

Bei der Gelenkmessung nach der Neutral-0-Methode werden alle Bewegungen eines Gelenkes von einer einheitlich definierten Neutral- oder Nullstellung aus gemessen. Der abgelesene Winkelwert ergibt den Bewegungsausschlag von der Nullstellung aus [1]. Die Nullstellung bezieht sich auf die *anatomische Nullstellung* oder *Ausgangsstellung für Gelenkmessungen*. Diese Stellung wurde definiert als aufrecht stehend, Arme hängend, Daumen nach vorne gerichtet, Beine gestreckt und Füße geschlossen und parallel. Der Blick ist nach vorne gerichtet (■ Abb. 2.1).

Die *Protokollierung* erfolgt nach der *Nulldurchgangsmethode*. Die Beweglichkeit jedes Gelenkes in jeder Bewegungsrichtung wird in 3 Abschnitten notiert: Links und rechts werden die Extremstellungen notiert, in der Mitte der Nulldurchgang. Wird dieser bei einer Kontraktur nicht erreicht, so steht in der Mitte die Winkelstellung der Kontraktur, und auf der Seite der Extremstellung steht 0. Beispiele zeigt (■ Tab. 2.1).

Die Neutral-0-Methode erlaubt es, jederzeit präzise und eindeutig den Gelenkbewegungsumfang zu protokollieren. Das Protokoll ist mit dieser Methode auch am kürzesten, da eine aufwendige Beschreibung eines pathologischen Zustandes entfällt. Wir notieren nicht: »Die Hüftflexion beträgt 130°, die volle Extension wird aber nicht erreicht, denn es besteht eine Flexionskontraktur von 30°«, sondern: »Hüftflexion/-extension: 130–30–0«. Die Gelenkbeweglichkeiten in diesem Buch sind alle mit der Neutral-0-Methode angegeben.



■ Abb. 2.1 Anatomische Normalstellung für die Messung des Gelenkbewegungsumfangs mit der Neutral-0-Methode. In der gezeichneten Position sind alle Gelenke in Nullstellung. (Adaptiert nach [1])

Tab. 2.1 Beispiele für die Protokollierung der Gelenkbeweglichkeit nach der Nulldurchgangsmethode

Gelenk	Bewegungsrichtung	Winkel [°]
Normale Hüftbeweglichkeit in der Sagittalebene	Flexion/Extension	130–0–10
Flexionskontraktur von 30°	Flexion/Extension	130–30–0
Normale Rotationsbewegungen des Hüftgelenkes	Außen-/Innenrotation	70–0–60
Normale Kniebeweglichkeit in der Sagittalebene	Flexion/Extension	160–0–0
Überstreckbarkeit der Kniegelenke	Flexion/Extension	160–0–10

2.1.4 Orthopädische Untersuchungstechnik

2.1.4.1 Inspektion

Konturen Wir registrieren Schwellungen, Rötungen, Vorwölbungen oder eine Atrophie der Muskulatur.

Deformitäten Wir notieren Verbiegungen von Extremitäten oder der Wirbelsäule, Achsenabweichungen, Hoch- oder Tiefstand von Gelenken.

Haut Wir beachten Farbe, Pigmentierungen (z. B. Café-au-lait-Flecken), Beschwiellung.

Anomalien Wir registrieren sie, sofern sie von außen sichtbar sind, evtl. fotografische Dokumentation.

2.1.4.2 Palpation

Wir können folgende Parameter palpieren:

Schmerzpunkte In jeder Körperregion gibt es verschiedene Schmerzpunkte, an denen bei gewissen Läsionen typische lokale Druckdolenz ausgelöst werden können. Sie werden bei den einzelnen Regionen beschrieben. Vermeiden Sie unnötig langes Provozieren des Schmerzes, die Kinder sind Ihnen dankbar.

Haut Hauttemperatur, Schweißabsonderung und Verschieblichkeit der Haut (v. a. bei Tumoren wichtig).

Schwellung, Erguss Schwellungen sind Wasseransammlungen außerhalb der Gelenke, während intraartikuläre Flüssigkeit mit Erguss bezeichnet wird. Ein geschickter Untersucher kann die beiden klinisch unterscheiden.

Vorwölbungen Diese können hart, prallelastisch oder weich sein, je nachdem, ob es sich um solide Tumoren, Zysten, weiche Tumoren oder andere Weichteilvorwölbungen handelt.

Krepitationen Krepitationen sind im Kniegelenk (v. a. retropatellär) häufig und dort nicht unbedingt ein Hinweis auf eine Arthrose. In den übrigen Gelenken kommen sie bei Jugendlichen selten vor und werden meist von Abnützungerscheinungen hervorgerufen.

Bandstabilität Der Zustand der Bänder kann bei jedem Gelenk gezielt untersucht werden (s. dort). Man beachte, dass Kinder allgemein eine gegenüber Erwachsenen stark vermehrte Bandlaxität aufweisen. Die Untersuchung sollte stets im Seitenvergleich erfolgen.

2.1.4.3 Kinderorthopädischer Status

Bei jeder Untersuchung sollten die *Körpergröße* und evtl. das Gewicht gemessen werden. Sie haben damit den einfachsten Parameter für das Wachstum, das den Verlauf bei fast allen orthopädischen Leiden im Wachstumsalter beeinflusst.

Bei Mädchen im Pubertätsalter muss nach dem Eintritt der *Menarche* gefragt werden.

Man sollte sich möglichst an einen *systematischen Untersuchungsgang* halten: z. B. Untersuchen im Gehen, Stehen, Liegen, geordnet nach topographischen Gesichtspunkten: Wirbelsäule, Hüften, Knie, Füße, obere Extremitäten.

Systematischen Untersuchungsgang

- Körpergröße, Gewicht
- Gang mit/ohne Schuhe, Fersen und Zehengang
- Statik (Beckenstand, Bein-, Fußachsen, Trendelenburg-Zeichen)
- Wirbelsäule (Schulterstand, Beckenstand, Taillendreiecke, sagittales Profil, frontales Profil, Vorneigen, Aufrichten, seitliche Beweglichkeit)
- obere Extremitäten (kursorische Prüfung der Beweglichkeit, Schürzengriff, Nackengriff, Daumenhochschlagen)
- Hüften (Beweglichkeit)
- Knie (Beweglichkeit, Stabilität, Meniskuszeichen)
- Füße (Rückfuß, Vorfuß, Wölbungen, Beweglichkeit)
- Torsionen klinisch (Antetorsion, Unterschenkel torsion, Fußachsen)
- Prüfung der Kapsel-Band-Laxität (Überstreckbarkeit der Fingergrundgelenke auf über 90°, der Ellenbogengelenke um mehr als 10°, der Kniegelenke um mehr als 5°, Daumen-Vorderarm-Abstand von weniger als 2 cm)

- Untersuchung der Muskelverkürzungen (Verkürzung der ischiokruralen Muskulatur, Trizepsmuskulatur, Rectus femoris, Iliopsoas)
- neurologische Untersuchung (Motorik, Sehnenreflexe, Sensibilität)

Das Wachstum, die Reifezeichen und die körperliche Entwicklung ist in ► Abschn. 2.2 beschrieben.

Bei Kindern, die häufiger als halbjährlich zur Untersuchung kommen, kann auf einen ganzen orthopädischen Status verzichtet werden. Man darf sich auf das aktuelle Problem beschränken.

➤ **Unabhängig vom Problem sollte mindestens einmal jährlich ein kinderorthopädischer Minimalstatus durchgeführt werden (Messung der Körpergröße, Beurteilung der Beinlängen, Untersuchung der Wirbelsäule auf Rippenbuckel, Lendenwulst, Hyperkyphose).**

Literatur

1. Debrunner HU (1982) Orthopädisches Diagnostikum. Stuttgart: Thieme, S. 54–55
2. Russe O, Gerhardt J, King P (1976) An atlas of examination, standard measurements and documentation in orthopaedics and traumatology. Bern: Huber

2.2 Neurologische Untersuchung

R. Brunner

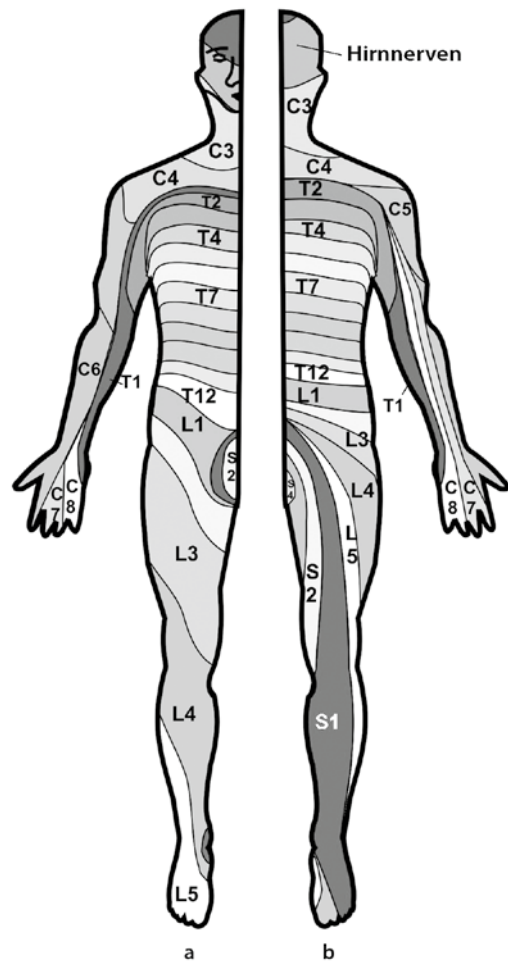
Ziele

Die neurologische Untersuchung im Rahmen der Orthopädie hat 2 Ziele:

1. Läsionen des Nervensystems sollen aufgedeckt und dokumentiert werden (z. B. bei Verletzungen). Durch vergleichende Folgeuntersuchungen lässt sich der weitere Verlauf beurteilen.
2. Das Ausmaß einer neurologischen Krankheit soll mit ihren Auswirkungen auf den Bewegungsapparat erfasst werden (z. B. Plexusparese, Zerebralparese).

2.2.1 Untersuchungsgang

Eine umfassende neurologische Untersuchung eines Kindes ist sehr umfangreich und aufwendig. Viele Details sind für die orthopädische Beurteilung zweitrangig; Art und Ausmaß der verschiedenen neurologischen Untersu-



■ **Abb. 2.2a,b** Sensorische Areale am menschlichen Körper. a Frontalansicht, b Dorsalansicht

chungsmöglichkeiten müssen sich deshalb an der *orthopädischen Fragestellung* orientieren.

Sensorische Ausfälle oder Veränderungen werden durch Seitenvergleich oder durch Gegenüberstellung mit Nachbargeweben eruiert. Die Ausfallsareale peripherer Nerven oder Segmente lassen sich zuordnen (■ Abb. 2.2). Besonders bei akuten Nervenläsionen kann es zur Dokumentation für einen späteren Vergleich sinnvoll sein, die Ausfallsareale auf der Haut zu markieren und photographisch festzuhalten.

Die *motorische* Kraft wird klinisch beurteilt und in 5 Kategorien eingeteilt (■ Tab. 2.2, Muskelstatus). Die Ausfälle lassen sich wiederum einzelnen Nerven oder Segmenten zuordnen. Die Muskeleigenreflexe werden seitenvergleichend geprüft. Bei Störungen des Zentralnervensystems (ZNS) werden auch Blasen- und Darmfunktion eruiert.

Läsionen einzelner Nerven betreffen fast immer Sensibilität und Motorik (schlafte Paresen). Läsionen auf

Tab. 2.2 Beurteilung der Muskelkraft

Graduierung	Muskelkraft
5	Normale Muskelkraft (Bewegung gegen großen Widerstand des Untersuchers)
4	Bewegung gegen mäßigen Widerstand des Untersuchers
3	Bewegung gegen Schwerkraft
2	Bewegung bei aufgehobener Schwerkraft
1	Anzeichen von Kontraktionen ohne Bewegung im Gelenk
0	Vollständige Parese

Rückenmarkebene zeigen segmental gegliederte Ausfälle. Die Verminderung der Sensibilität kann unterschiedlich stark ausgeprägt sein, d. h. sie können von einer Hypästhesie bis zu einer kompletten Anästhesie reichen. Auch die motorischen Ausfälle zeigen eine segmentale Anordnung. Dabei kann die Muskelaktivität komplett fehlen, abgeschwächt oder gar spastisch sein.

Weiter *zentrale Ausfälle auf Hirnhöhe* führen oft zu qualitativer Veränderung von Motorik und Sensibilität. Die motorischen Symptome zeigen sich in Form einer Spastizität, Dystonie, muskulären Hypotonie oder Hypertonie, einer Ataxie oder Athetose. Die Sensibilität ist oft qualitativ verändert in Form von Hyperästhesien, Parästhesien oder Hypästhesien.

Rasche Bewegungen während der klinischen Untersuchung lösen bei vorhandener Spastizität einen Spasmus aus, der für den Patienten unangenehm bis schmerzhaft ist. Dieser soll auf die neurologische Diagnose von Spastik beschränkt bleiben. Rasche Bewegungen behindern die orthopädische Untersuchung des Bewegungsumfangs, die deshalb langsam, kontinuierlich und mit Geduld erfolgen soll. Schnelle Bewegungen können dagegen helfen, das Ausmaß der Spastizität festzuhalten. Der Grad der Gelenkbewegung, bei dem die Spastizität bei rascher Untersuchung eine weitere Bewegung im Gelenk blockiert, kann als Messparameter festgehalten werden. Zur Prüfung von Tonus, Haltefunktion und Koordination der Muskulatur eignet sich auch das Aufrichten des Patienten aus der Rückenlage bis zum Sitzen und das einbeinige Hüpfen und Stehen. Die Beurteilung dieser Parameter ist auch für die Analyse des orthopädischen Problems wesentlich.

Ein mangelnder Haltetonus im Rumpf- und Kopfbereich äußert sich durch schlechte Kontrolle und schlaffes Zusammensinken des Rumpfes.

2.2.2 Symptome

Bekanntermaßen versteht man unter *Spastizität* einen übersteigerten Muskeleigenreflex. Im typischen Fall einer *spinalen Spastik* fällt die übergeordnete Hemmung auf den intakten Reflexbogen des Muskeleigenreflexes weg. Mit der Zeit baut sich eine Übererregbarkeit dieses Reflexbogens auf, die darin resultiert, dass schon leichte Dehnungen des Muskels den Muskeleigenreflex auslösen und den Muskel zu einer tetanischen Kontraktion veranlassen. Voraussetzung ist, dass das zweite Motoneuron intakt ist. Typischerweise betrifft diese Spastizität Muskelgruppen, die Haltearbeit gegen die Schwerkraft leisten (M. triceps surae, ischiokrurale Muskeln).

Spastizität kann einerseits durch ruckartige Bewegungen in einem Gelenk ausgelöst werden, andererseits ist regelmäßig auch der Muskeleigenreflex übersteigert oder klonisch. Die Zone, über die sich der Reflex auslösen lässt, kann erweitert sein. Ebenfalls als Spastizität wird ein genereller zäher Widerstand ohne Zahnradphänomen beim Durchbewegen in den Gelenken bezeichnet, der bei sehr langsamer Bewegung deutlich geringer ist. Bei der *Dystonie* wechselt der Tonus.

Der klinische Alltag und neue wissenschaftliche Ergebnisse stellen allerdings diese herkömmliche Meinung infrage. Es ist bisher nicht gelungen, Spastizität während der Funktion klar nachzuweisen. Umso mehr wird dies schwierig, wenn nicht nur zwischen normalen und pathologischen (nicht den normalen entsprechenden) Muskelaktivitäten unterschieden wird, sondern zugelassen wird, dass abnorme Muskelaktivitäten existieren, die sich aus einer veränderten Position/Funktion des Bewegungsapparates zwangsläufig und kompensatorisch ergeben. Spastizität in der klinischen Untersuchung in Kombination mit einem steifen Gangbild wird sehr häufig mit Spastizität beim Gehen gleichgesetzt, was jedoch nicht der Fall sein muss. Auch Vermeidung von Beugestellungen aufgrund von Schwäche ergibt den Aspekt von Steifigkeit.

Eine *Ataxie* fällt vor allem beim Gehen auf, indem die Schritte unsicher und unterschiedlich groß sind. Die Füße sind in der Standphase dauernd stabilisierenden Bewegungen unterworfen. Differenzialdiagnostisch sollte bei reinen Ataxien auch an eine *Sehchwäche* gedacht werden, die zu ähnlichen Gangstörungen führen kann.

Eine typische *Athetose* ist durch die spontanen Bewegungen von Extremitäten und Kopf bzw. Rumpf einfach zu erkennen. Oft ist jedoch nur eine athetotische Komponente vorhanden. Die athetotischen Bewegungen können nur zeitweise und geringgradig vorhanden sein und beim ruhigen Sitzen vollständig fehlen.

Bei der Suche nach einzelnen typischen neurologischen Symptomen müssen auch die *koordinativen Funktionen* des Nervensystems überprüft werden. Oft besteht

■ **Tab. 2.3** GMFCS-Einteilung der motorischen Funktion

GMFCS-Stufe	Funktion
I	Alle Funktionen ohne Einschränkung
II	Gehen ohne Hilfen (Stöcke o. ä.) mit Einschränkung
III	Mobilität im Raum mit Stöcken oder Rollstuhl
IV	Transferfunktion und einige Schritte am Rollator
V	Volle Abhängigkeit

eine Ungeschicklichkeit, und es sind unterschiedlich stark ausgeprägte Gleichgewichtsstörungen vorhanden. Einen guten Überblick für orthopädische Belange erhält man durch Testen von einbeinigem Hüpfen oder Einbeinstand. An den oberen Extremitäten fallen Mitbewegungen auf, beispielsweise beim Prüfen der Diadochokinese.

Besonders bei neurologischen Krankheiten, die zu einer schweren Behinderung des Kindes führen, ist auch der *Entwicklungsstand des Kindes* wesentlich. Grobe Anhaltspunkte liefert meistens die Frage nach dem Beginn des freien Gehens (in der Regel bis spätestens 18. Lebensmonat) oder allenfalls nach dem Beginn des freien Sitzens (ca. 11. Lebensmonat).

Sensible Störungen lassen sich bei schwerbehinderten Patienten oder unkooperativen Patienten oft nicht austeren. Die Anamnese kann jedoch auf derartige Störungen hinweisen: So kann eine Inakzeptanz von Schuhen oder das Wegziehen der Beine vom Boden auf Störungen wie Dysästhesien oder Parästhesien hinweisen.

2.2.3 Beurteilung der motorischen Funktion nach dem Gross Motor Function Classification System (GMFCS)

Das Gross Motor Function Classification System (GMFCS) wurde als prognostische Einteilung für die motorische Entwicklung bei Zerebralpareesen erstellt (■ Tab. 2.3) [1]. Sie beruht auf der Tatsache, dass statistisch nach dem Alter von 7 Jahren keine wesentlichen Entwicklungssprünge auftreten. Die GMFCS ist eine grobe, einfache Gliederung der motorischen Fähigkeiten, die es erlaubt, schon kleine Kinder einzuteilen und damit auch eine Entwicklungsprognose abzugeben. Tatsächlich ist es schwierig, dass Patienten von einer Gruppe in eine höhere wechseln, wenn nicht Deformitäten oder andere Zusatzprobleme verschlechternd einwirken.

Diese Einteilung ist sehr einfach und trotzdem aussagekräftig. Sie ist eigentlich nicht als Instrument für Verlaufskontrollen nach Behandlungen vorgesehen, verleitet aber wegen der einfachen und schnellen Handhabung immer wieder dazu. Sie hat sich als Zusatzdiagnose bei Patienten mit Zerebralparese etabliert.

Literatur

1. Wood E, Rosenbaum P (2000) The gross motor function classification system for cerebral palsy: a study of reliability and stability over time. *Dev Med Child Neurol* 42: 292–6

2.3 Ganguntersuchung und Ganganalyse

R. Brunner

Fortbewegung ist bei der Gestaltung des Alltags für die meisten von uns eine Selbstverständlichkeit. Bei vielen orthopädischen Krankheiten ist jedoch die Funktion des Gehens beeinträchtigt.

➤ **Gehen ist eine möglichst ökonomische Fortbewegung. Die optimale Nutzung externer Kräfte erfordert koordinierte Bewegungen von Gliedmaßen und Rumpf.**

2.3.1 Der normale Gang

Voraussetzung für die Untersuchung des Gehens und die Erfassung von Pathologien sind Kenntnisse über den normalen Gang. Die verschiedenen und teilweise komplexen Bewegungen beim Gehen dienen dazu, den Körperschwerpunkt möglichst gleichförmig und ohne Abweichung von der Gangrichtung vorwärts zu bewegen. Gleichzeitig werden externe Kräfte (wie Gravitation und Massenbewegungen) derart kontrolliert, dass die Vorwärtsbewegung unter minimalem Energieaufwand erfolgt. Zu diesem Zweck muss sich die Gliederkette des Beines in einer *geordneten Abfolge* bewegen.

Zum Gehen ist *Stabilität* wesentlich. Erst ein stabiles Stehen auf einem Bein erlaubt es, das andere Bein vom Boden zu lösen und nach vorne zu bewegen. Hierzu ist Dynamik in der zweigelenkigen Bewegungskette des Beines hilfreich, aber keine Voraussetzung.

Der *Fuß* bewegt sich gegenüber der Unterschenkelachse weitgehend in der Sagittalebene. Unmittelbar vor dem Aufsetzen steht die Sohle senkrecht zum Unterschenkel (plantigrad) oder in einer minimalen Plantarflexion (ca. 5°), und die Fuß- und Zehenhebermuskeln sind aktiv. Nach dem Aufsetzen der Ferse wird der Fuß plantar flektiert, bis die Fußsohle auf dem Boden aufliegt. Diese Bewe-

gung wird als »first rocker« bezeichnet. Das Aufsetzen der Planta pedis auf den Boden wird durch die Fußhebermuskeln kontrolliert. Über dem am Boden aufliegenden Fuß bewegt sich anschließend der Unterschenkel nach vorne. Es resultiert eine Dorsalextensionsbewegung in den Sprunggelenken, die durch eine exzentrische Kontraktion des M. triceps surae gebremst wird (»second rocker«). Das Gesamtausmaß der Bewegung liegt zwischen 15° und 20°. Am Ende dieser Dorsalextension geht die exzentrische Kontraktion des Trizeps über eine isometrische Phase in eine konzentrische Kontraktion über. Dadurch hebt sich die Ferse vom Boden ab, und der Fuß stößt das Bein vom Boden weg (»third rocker«). Nach dem Abstoßen wird der Fuß durch Aktivierung der Fußheber wieder wie vor dem Aufsetzen in die plantigrade Stellung gebracht.

Das Kniegelenk federt nach dem Aufsetzen des Fußes in einer leichten Flexion. Der M. quadriceps verhindert dabei ein Einknicken durch exzentrische Aktivität. Das Abbremsen der Unterschenkelvorwärtsbewegung über dem am Boden aufliegenden Fuß führt durch das Weiterlaufen des Oberschenkels zu einer passiven Streckung im Knie, und die Bodenreaktionskraft, die als Vektor zwischen Fuß und Boden dargestellt werden kann, wandert aus einer Position *hinter* dem Kniegelenk in eine Position *vor* das Kniegelenk. Während die Kraft *hinter* dem Kniegelenk sich in eine in Richtung Boden wirkende und eine das Knie flektierende Kraftkomponente aufteilen lässt (wobei Letztere muskulär kompensiert werden muss), weist die *vor* das Kniegelenk fallende Bodenreaktionskraft eine extendierende Komponente auf das Kniegelenk auf. Dies bedeutet, dass vor allem im zweiten Teil der Standphase das Kniegelenk indirekt und passiv gestreckt wird.

Nach dem Abstoßen schwingt das Bein, nach einer kurzen muskulären Beschleunigung im Wesentlichen durch die Hüftbeuger und Plantarflexoren (Abstoßen), als passives Pendel nach vorne. Die Länge dieses passiven Pendels sowie die Masse des Beines bestimmen die individuell leicht unterschiedliche, bequeme Ganggeschwindigkeit und Schrittlänge. Während eines Schrittes durchläuft das Kniegelenk somit, nach einer Streckung bis zu ca. 5–10° Beugstellung am Ende der Schwungphase, zunächst eine leichte zusätzliche Flexion um ca. 15–20°, gefolgt von einer erneuten Streckung bis gegen 5° oder gar 0° Flexion. In der Schwungphase wird das Kniegelenk um ca. 75–85° gebeugt. Die maximale Beugung wird in dem Moment eingenommen, in dem das Kniegelenk das Standbein passiert. Das Kniegelenk bewegt sich ebenfalls nur in der Sagittalebene.

Die Hüftgelenke vollführen in der Sagittalebene eine Flexions- und Extensionsbewegung: Beim bequemen Gehen eines Adoleszenten wird das Hüftgelenk beim Aufsetzen des Beines um ca. 30° gebeugt. Während der gesamten Standphase wird das Gelenk langsam bis zu einer Ex-

tension von 5–10° gestreckt. Anschließend wird das Hüftgelenk wieder gebeugt. Insbesondere kleine Kinder sind im Verhältnis zu ihrer Größe an schnelleres Gehen gewöhnt und machen deshalb relativ große Schritte. Diese Vergrößerung der Schrittlänge äußert sich in einer vermehrten Flexion des Hüftgelenkes beim Aufsetzen des Beines.

Neben der Flexion und Extension sind auch Rotationen im Hüftgelenk für eine kontinuierliche Fortbewegung des Körperschwerpunktes nötig. Gleichzeitig mit der Flexion wird vor dem Aufsetzen des Fußes das Hüftgelenk auswärts rotiert. Das Becken schwingt dann um das Standbein nach vorne, wobei im Hüftgelenk neben der Extensionsbewegung eine Innenrotation resultiert. In der Standphase wird das Hüftgelenk nicht nur flektiert, sondern auch außenrotiert. Gleichzeitig wird das Bein in der Standphase leicht adduziert, in der Schwungphase leicht abduziert. Die Abduktion und Außenrotation in der Schwungphase führen auch dazu, dass das ganze Bein leicht zirkumduziert wird.

2.3.2 Klinische Ganguntersuchung

➤ Die klinische Ganguntersuchung kann grobe Pathologien des Bewegungsablaufs aufdecken.

Voraussetzung ist, dass der Patient, bis auf die Unterhosen entkleidet, eine genügend lange Gehstrecke zurücklegen kann (mindestens 3 m). Der Untersucher setzt sich günstigerweise auf einen niedrigen Schemel, damit die Augen ungefähr auf Beckenhöhe des Patienten sind. Beurteilt wird der Gang vor allem von vorne und hinten. Ergiebiger wäre allerdings die Untersuchung von der Seite, doch ist dieser Sichtwinkel meist aus räumlichen Gründen kaum möglich.

Es wird auf die Stellung der Füße im Stand, auf die Position der Kniegelenke in der Schwung- und Standphase sowie auf die Bewegungen des Beckens geachtet. Hinken bedeutet ein Abweichen vom normalen Bewegungsablauf und erfolgt meist aus Kompensationsgründen. Dabei werden externe Kräfte, generiert über die Verlagerung des Körperschwerpunktes, eingesetzt, um Muskelaktivität zu ersetzen. Gut bekannt sind ein vermehrtes Absinken des Beckens zur Schwungbeinseite, als *Trendelenburg*-, und das kompensatorische Bewegen des Oberkörpers gegen die Standbeinseite, als *Duchenne-Hinken* bezeichnet. Beides spricht für eine funktionelle Insuffizienz der Hüftabduktoren auf der Standbeinseite, die das Becken nicht genügend stabilisieren.

Ein Vorneigen des Oberkörpers entlastet den Kniestreckapparat. Ein aktives Durchstrecken des Kniegelenkes nach dem Aufsetzen des Beines spricht für eine Insuffizienz der Plantarflexoren. Andere Hinkformen wie ein *Schonhin*-

ken mit verkürzter Standphase des schmerzhaften Beines oder ein *Verkürzungshinken* mit stark asymmetrischer Bewegung des Beckens lassen sich ebenfalls gut erfassen.

Diese Einteilung der Hinkformen ist allerdings wenig logisch und strukturiert. Besser lassen sich die Gangpathologien nach den biomechanischen Problemen und Kompensationen verstehen:

- **Beinlängendifferenz:** Ausgleich über Beugung des längeren Beines (und Überlastung des Kniestreckapparates des längeren Beines) oder Beckenschiefstand und skoliotische Haltung.
- **Bewegungseinschränkungen:** Sie führen einerseits zu einer funktionellen Beinlängendifferenz mit Ausgleichsbewegungen wie bei der strukturellen Beinlängendifferenz und andererseits zu veränderten Bewegungsabläufen im ipsilateralen und kontralateralen Bein und der Wirbelsäule.
- **Muskelschwäche:** Sie hat sehr viele Ursachen. Entweder werden Synergisten aktiviert (mit entsprechenden Zusatzbewegungen), die Notwendigkeit der Muskelaktivität wird über eine geeignete Bewegung des Schwerpunktes verhindert (z. B. Duchenne-Hinken), oder eine Kompensation bleibt aus (Trendelenburg).
- **Muskuläre Überaktivität:** Krämpfe, Steifigkeit und Spastizität verhindern und bremsen Bewegungen mit hoher Winkelgeschwindigkeit, was vor allem die Schwungphase betrifft.
- **Veränderungen aufgrund des Gangbildes selbst:** Das Abrollen eines Fußes mit Rotationsfehler beispielsweise verstärkt den bestehenden Drehfehler.

Auf Höhe der Füße wird auf die Stellung des Fußes beim Aufsetzen (Planta pedis oder gar Spitzfuß) und auf die Stellung der Ferse gegenüber dem Unterschenkel (Varus- oder Valgusfehlstellung) geachtet. Wichtig ist auch die Ausrichtung des Fußes gegenüber der Gangrichtung. Aus der Sicht von dorsal bzw. frontal lassen sich alle diese Punkte erkennen.

2.3.3 Instrumentierte Ganguntersuchung (Ganganalyse)

- Die instrumentierte Ganganalyse dient dazu, Gangpathologien, insbesondere in schnelleren Bewegungsphasen, aufzudecken und die funktionelle Auswirkung zu erfassen.

Nicht immer muss ein optisch abnorm erscheinendes Gangbild auch in einer gestörten Funktion resultieren. Diese therapeutisch relevante Unterscheidung ist jedoch nur mit der instrumentierten Ganganalyse möglich, die bis heute eine sehr aufwendige Untersuchungsmethode ge-

blieben ist. Teure und technisch komplexe Apparaturen messen verschiedene Parameter wie Kräfte, Bewegungen und die elektrische Muskelstimulation (EMG), und der Zeitaufwand für die Aufzeichnung und Auswertung der Daten eines Patienten ist erheblich. Trotzdem wird immer mehr ersichtlich, dass Gangbilder klinisch falsch eingeschätzt werden und die Ganganalyse auch bei einfacheren Fragestellungen hilfreich sein kann.

2.3.3.1 Videoanalyse

- Videoaufzeichnungen erlauben eine Betrachtung des Gangablaufs in Zeitlupe.

Die Videoanalyse stellt eine einfache Art der Ganganalyse dar. Im Gegensatz zur klinischen Untersuchung erlaubt sie es, durch Zeitlupe oder Einzelbilder die Position in mehreren Gelenken gleichzeitig zu betrachten und schnelle Bewegungen zu analysieren. Durch die immer gleichartige Betrachtungsweise des Gangbildes lässt sich das beobachtende Auge schulen und die Aussagekraft erhöhen. Aus diesem Grunde sind *standardisierte Aufnahmerichtungen* notwendig. Geeignet ist die Ansicht von frontal, dorsal und von seitlich (Abb. 2.3). Stehen die Gelenke aber nicht strikt in diesen Ebenen, werden die Winkel stark verzeichnet und sind deshalb nur mit Vorsicht zu verwerten. Zudem gibt die Videoanalyse keine Auskunft über die wirkenden Kräfte.

2.3.3.2 Kinematik

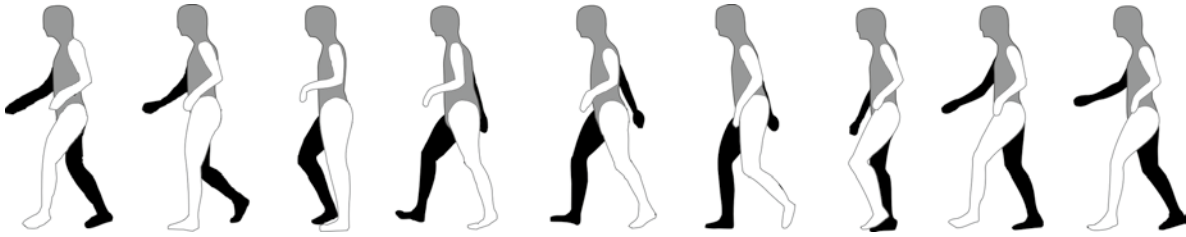
- Die Kinematik gibt den Ablauf der Bewegungen in den Gelenken in 3 Dimensionen in Abhängigkeit von der Zeit wieder.

Zur Aufzeichnung von kinematischen Daten ist ein Analysesystem erforderlich, wie es in Ganglaboratorien zur Anwendung kommt. Durch optische Vermessung von am Körper angebrachten Markern im Raum berechnet das System die Gelenkwinkel in 3 Dimensionen und gibt sie in Abhängigkeit von der Zeit wieder. In der Regel werden die Daten auf einen Schritt normalisiert, um besser vergleichbar zu sein. Diese Daten erlauben, Zusammenhänge von Bewegungen in Bewegungsketten wie den unteren Extremitäten zu erkennen. Darstellungen mit Normkurven im Hintergrund erleichtern die Beurteilung.

2.3.3.3 Kinetik

- Die Kinetik beschreibt die wirkenden Drehmomente in den verschiedenen Gelenken sowie die erbrachte physikalische Leistung.

Die einwirkenden Kräfte wirken auf Segmente, die um Drehpunkte rotieren. Es handelt sich deshalb physikalisch um Momente. Sie lassen sich berechnen, wenn simultan Kinematikdaten und die Bodenreaktionskraft aufgezeichnet



■ **Abb. 2.3** Phasen eines Gangzyklus (linker und rechter Schritt) einer Patientin mit spastischer Hemiparese links, einer Videoaufzeichnung entnommen: Erst bei Betrachtung in Zeitlupe oder Einzelbildern kann die Bewegung des ganzen Körpers und der Extremitäten gegeneinander analysiert werden. Eingezeichnet ist zudem die Bodenreaktionskraft. Verläuft sie auf der Beugeseite von Hüft- bzw. Kniegelenk, so muss die Streckmuskulatur aktiv einem Einknicken entgegenwirken. Liegt sie dagegen auf der Streckseite, so wirkt ein passives Extensionsmoment, und Muskelkraft muss nicht aufgewendet werden

werden. Diese Momente werden entweder als von außen einwirkende externe Kräfte oder, nach dem Prinzip »Actio = Reactio« (moduliert durch Massenträgheit und Beschleunigungen), als von innen als Reaktion aufgebaute interne Momente dargestellt. Sie geben Anhaltspunkte über die muskuläre Aktivität. In Zusammenhang mit der physikalischen Leistung kann zusätzlich festgestellt werden, ob die Muskulatur Leistung absorbiert oder generiert, was für die Mechanik und Effizienz des Gehens ausschlaggebend ist.

Kraftmessplattenwerte als Rohdaten werden heute kaum mehr zur Ganganalyse verwendet, da die Beurteilung viel schwieriger ist und Rückschlüsse auf die Klinik unsicherer sind als bei kinetischen Daten.

2.3.3.4 EMG-Untersuchung

➤ **Das dynamische EMG lässt Rückschlüsse auf die Steuerung der Muskulatur zu.**

Das EMG zeigt Muskelaktivität. Als Oberflächenableitung ergibt es die Summe aller unterhalb liegenden Muskeln. Werden große Muskelbäuche abgeleitet, ist die Aussage spezifischer. Bei Atrophie oder feinen Muskelbäuchen wird das Bild aber durch die Aktivität der Nachbarmuskeln (sog. »crosstalk«) stark verfälscht. Ein Rückschluss auf die geleistete Muskelkraft oder die Art der Kontraktion des Muskels (exzentrisch oder konzentrisch) ist nicht möglich. Werden diese Daten wiederum simultan mit Kinematik und Kinetik aufgezeichnet, ergibt sich ein umfassendes Bild der Vorgänge beim Gehen. Einzig ergänzend könnte die Darstellung der Muskellängen weiteren Einblick gewähren. Zukünftige Softwarepakete werden dieses Tool miteinschließen.

2.3.3.5 Instrumentierte Ganganalyse

Vor allem vor Korrekturen aus funktionellen Gründen ist eine Ganganalyse mit allen Mitteln unerlässlich, um möglichst in einer operativen Sitzung alle notwendigen Komponenten anzugehen und damit möglichst effizient mit wenig Rehabilitationsperioden zum Ziel zu kommen.

➤ **Mit der instrumentierten Ganganalyse lässt sich belegen, inwiefern Gangpathologien zu einem Mehraufwand an Energie und zu abnormen Gelenkbelastungen führen.**

Die instrumentierte Ganganalyse schließt die simultane Aufzeichnung von Kinematik, Kinetik und EMG ein. Aus diesen Untersuchungen lassen sich Rückschlüsse auf Korrekturmöglichkeiten und Therapieziele ziehen. Bei komplexen funktionellen Problemen ist die Ganganalyse eine sinnvolle und oft notwendige Basis für die Planung der Behandlung. Erst die Ganganalyse deckt auf, ob mehrheitlich zu viel Muskelkraft oder eine muskuläre Insuffizienz vorliegt, was auch bei spastischen Syndromen der Fall sein kann. Die Behandlung unterscheidet sich allerdings wesentlich, indem bei falsch eingesetzter Muskelkraft Schwächung dieses Muskels hilft, während bei einer muskulären Insuffizienz diese Maßnahme kontraindiziert ist und im Gegenteil Krafttraining erfolgen muss.

2.3.3.6 Nutzen der instrumentierten Ganguntersuchung

Der Nutzen der Ganganalyse liegt einerseits im systematischen Erfassen pathologischer Gangmuster und ihrer Behandlungsmöglichkeiten. Zu dieser Fragestellung werden Patientenkollektive untersucht und ausgewertet. Andererseits ist die Ganganalyse auch für den einzelnen Patienten von Bedeutung, vor allem seit die zur Auswertung benötigte Zeit auf einige Minuten reduziert werden konnte. Detaillierte Behandlungspläne lassen sich heute ohne Ganganalyse kaum zuverlässig aufstellen und überwachen.

2.4 Bildgebende Diagnostik

Trotz teilweise spektakulärer Fortschritte auf dem Gebiet der bildgebenden Verfahren bleibt das *konventionelle Röntgenbild* die Grundlage der bildgebenden Diagnostik in der Kinderorthopädie, da es einerseits kostengünstig und an-

dererseits sehr übersichtlich ist. Unübersehbar ist aber die Ablösung dieser Methode in Teilbereichen der orthopädischen Diagnostik, wie beispielsweise bei der Beurteilung der Säuglingshüfte, bei welcher die Sonographie die konventionelle Röntgenuntersuchung nahezu vollständig ersetzt hat. Um eine Diagnose möglichst schnell und kostengünstig zu stellen, ist die Wahl der Reihenfolge der bildgebenden Verfahren von großer Bedeutung. Diese Entscheidung liegt meist beim Kliniker. Es ist deshalb wichtig, dass dieser über die Möglichkeiten der verschiedenen Methoden Bescheid weiß.

2.4.1 Bildgebende Verfahren

2.4.1.1 Konventionelles Röntgenbild

Die Röntgenübersichtsaufnahme oder das Nativbild sollte stets in 2 Ebenen angefertigt werden. Wenn möglich, sollten bei Aufnahmen von Röhrenknochen die 2 benachbarten Gelenke mit eingeschlossen werden. Nicht sinnvoll ist jedoch die Aufnahme der unverletzten Gegenseite zu Vergleichszwecken. Unkenntnis des Zustandes der Epiphysenfugen rechtfertigt eine unnötige Strahlenbelastung nicht. Da ist es zweckmäßiger, in einem Radiologiebuch nachzuschlagen. Nativaufnahmen können in analoger oder digitaler Technik aufgenommen werden. Digitale Bilder haben den Vorteil, dass sie manipuliert werden können (z. B. durch Verstärkung oder Abschwächung des Kontrastes). Für den Orthopäden haben sie den Nachteil, dass die Größenverhältnisse schwieriger abzuschätzen sind, da sie in beliebigem Maßstab ausgegeben werden können.

Gehaltene Aufnahmen Bei der Beurteilung von Bänderissen haben Stressaufnahmen eine gewisse Bedeutung. Das Gelenk wird dabei in (pathologischer) subluxierter Stellung gehalten. Am oberen Sprunggelenk setzen wir diese Methode kaum mehr ein, hingegen können solche Aufnahmen das Ausmaß der Translationsbewegung bei Rupturen des vorderen und vor allem des hinteren Kreuzbandes sehr schön dokumentieren.

Funktionsaufnahmen Bei Funktionsaufnahmen werden Gelenkstellungen innerhalb des physiologischen Bewegungsausmaßes dokumentiert. Solche Aufnahmen werden an der Halswirbelsäule angewendet (in Re- und Inklinati-on), an der BWS und LWS bei Skoliosen (in maximaler Seitneigung) sowie am Hüftgelenk (in verschiedenen Rotations- und Ad- bzw. Abduktionsstellungen).

2.4.1.2 Sonographie

Die Sonographie als nicht invasives bildgebendes Verfahren basiert auf der Interaktion von ausgesendeten Schallwellen mit den Gewebegrenzflächen im Körper.

Wenn gerichtete Schallwellen auf eine Grenzfläche zwischen 2 Gewebelagen unterschiedlicher akustischer Impedanz treffen, kommt es zu einer Reflexion oder Refraktion. Hochfrequente Schallwandler mit 7,5 MHz oder 10 MHz bieten eine gute Auflösung und sind am besten geeignet für den Einsatz am Bewegungsapparat. Die größte Bedeutung in der Kinderorthopädie hat die Sonographie bei der Beurteilung der Säuglingshüfte (► Abschn. 5.4). Auch bei Schwellungen, Vorwölbungen und Ergüssen wird sie häufig zur Differenzierung zwischen festem Gewebe und Flüssigkeit eingesetzt. Für die Überprüfung der Durchblutung einer Extremität wird die Doppler-Sonographie angewendet.

2.4.1.3 Kontrastmitteldarstellungen

Angiogramme dienen zur Darstellung von Gefäßen. Das konventionelle Angiogramm wird heute mehr und mehr vom MR-Angiogramm und von der Gefäßdarstellung mit Spiral-CT in digitaler Subtraktionstechnik (DSA) abgelöst. Die *Myelographie* dient der Darstellung intraspinaler Prozesse, vor allem bei Verdacht auf eine mechanische Beeinträchtigung des Myelons. Die Bilder werden entweder (seltener) mit konventioneller Technik oder (immer häufiger) mit Computertomogrammen aufgenommen (*Myelo-CT*).

Arthrogramme sind Darstellungen des Gelenkinnenraumes mit intraartikulär injiziertem Kontrastmittel. Konventionelle Arthrogramme sind kaum mehr indiziert. Am häufigsten werden Arthro-MRT am Hüftgelenk durchgeführt für die Beurteilung von Labrumläsionen oder am Kniegelenk zur Darstellung der Dissektion bei der Osteochondrosis dissecans.

2.4.1.4 Szintigraphie und Positronenemissionstomographie (PET)

Die Szintigraphie stellt die Verteilung eines zuvor in das Gefäßsystem injizierten Radionuklids im Knochen dar. Die Hauptvorteile bestehen einerseits in der Tatsache, dass das gesamte Skelett simultan dargestellt wird, andererseits wird ein metabolisches Bild geliefert, d. h. die metabolische Aktivität im Vergleich zum benachbarten normalen Knochen wird dargestellt. Das Verfahren ist hochsensitiv, jedoch nicht sehr spezifisch. Ganz verschiedene Prozesse ergeben ein ähnliches Bild.

Szintigramme eignen sich als Screening-Methode bei Tumoren und Infektionen. Als Radioisotop wird meist Technetium (Tc-99m-MDP), evtl. auch Indium-111 verwendet. Bei chronischen Infekten ist für den Nachweis eines Therapieerfolgs bzw. einer Therapieresistenz das Gallium-67-Citrat geeignet. Szintigramme können semi-quantitativ ausgewertet werden. Bei einer Verdickung der Kortikalis im Nativröntgenbild kann das Szintigramm je nach Aussehen Hinweise darauf geben, ob es sich um ein

Osteoidosteom (»hot spot«), eine Osteomyelitis (diffuse, evtl. unregelmäßige Anreicherung) oder eine Stressfraktur (lokalisierte, aber nicht sehr »heiße« Anreicherung) handelt. Bei Tumoren eignet sich die Szintigraphie einerseits zur Beurteilung der Aktivität des Prozesses, andererseits zur Metastasensuche. Als besonders sensitiv zur Metastasensuche (auch in Weichteilen) eignet sich die neue Methode der Positronenemissionstomographie (PET).

2.4.1.5 Computertomographie (CT)

Der Computertomograph enthält eine Gantry mit der darin kreisförmig rotierenden Röntgenröhre und den Bildsensoren (Detektoren), einen Patientenlagerungstisch und einen Daten verarbeitenden Rechner. Die CT-Software verwandelt die Strahlenabschwächungen durch das Gewebe in einen CT-Dichtewert (die sog. Hounsfield-Einheiten, H.E.), indem sie diese mit der Abschwächung durch Wasser vergleicht. Der Schwächungswert von Wasser ist 0 H.E., der von Luft -1000 H.E. und der von normalem kortikalem Knochen +1000 H.E. Die Gewebearten Knochen, Muskel, Fett und Wasser können anhand der Dichtewerte sehr gut voneinander unterschieden werden.

Das CT ist unentbehrlich für die Darstellung von knöchernen Strukturen, vor allem im gelenknahen Bereich und an der Wirbelsäule, z. B. bei Tumoren, komplizierten Frakturen oder Missbildungen. Vor allem die 3-D-Rekonstruktion erleichtert die Beurteilung der Strukturen im Raum (z. B. bei komplexen Missbildungen der Wirbelsäule (► Abschn. 4.7)).

Die neuere *Spiral-CT-Technik* ermöglicht eine Volumen-Daten-Akquisition unter kontinuierlicher Rotation der Röntgenröhre und der Detektoren. Diese Technik vermindert die Scanzeiten erheblich, verbessert die Auflösung und erleichtert die Erstellung von dreidimensionalen Rekonstruktionen. Im Zusammenhang mit Kontrastmittelgabe lassen sich damit der Magen-Darm-Trakt oder Gefäße dreidimensional in bisher unerreichter Qualität und räumlicher Plastizität aufzeichnen.

Single Photon Emission Computed Tomography (SPECT)

Dieses neue Verfahren hat die diagnostische Genauigkeit in der Beurteilung von Knochen- und Gelenkanomalien erheblich verbessert. Im Vergleich zu konventionellen Tomogrammen liefert SPECT eine verbesserte Kontrastauflösung.

2.4.1.6 Magnetresonanztomographie (MRT)

Die Kernspintomographie (MRT) beruht auf der Wiederaussendung eines absorbierten Hochfrequenzsignals (rf-Signal), während sich der Patient in einem Magnetfeld befindet. Letzteres wird durch einen Magnet mit der Feldstärke 0,2–1,5 Tesla (T) erzeugt. Zum System gehören der

■ Tab. 2.4 Gewichtung der MRT-Aufnahmen

Verhältnis Repetitions-/ Echozeit	Repetitions- zeit (TR) (ca.) [ms]	Echozeit (TE) (ca.) [ms]	Gewichtung
Kurz/lang	500	15	t_1
Lang/kurz	2000	15	Protonen- dichte (PD)
Lang/lang	2000	90	t_2

Magnet, Hochfrequenzspulen (Sender und Empfänger), Gradientenspulen sowie eine digitale Rechneinheit.

Die Fähigkeit, Gewebe abzubilden, gründet auf dem inneren magnetischen Moment (»spin«) der Atomkerne mit ungerader Zahl von Protonen und Neutronen (z. B. Wasserstoff) und einem daraus sich ergebenden magnetischen Moment. Die Atomkerne ordnen sich dann längs der Magnetfeldlinien an. Die Einstrahlung gepulster Radiohochfrequenz bewirkt, dass die Atomkerne Energie absorbieren, und es wird eine Schwingungsresonanz der Kerne induziert, wodurch diese zum Magnetfeld ausgerichtet werden. Dann wird das Hochfrequenzfeld ausgeschaltet und die daraufhin abgegebene Energie registriert. Die Signalintensität entspricht der Stärke der Hochfrequenzwelle, die ein Gewebe nach seiner Anregung aussendet.

Es gibt 2 *Relaxationszeiten*: t_1 und t_2 . Das Spinecho (SE) liefert als t_1 -gewichtetes Bild mit kurzer Repetitionszeit (TR <500 ms) und kurzer Echozeit (TE <40 ms) eine gute anatomische Detailauflösung. Das t_2 -gewichtete Bild mit langer TR (>1500 ms) und TE (>90 ms) bietet einen hohen Kontrast. *Protonengewichtete Aufnahmen* haben eine lange Repetitions- und eine kurze Echozeit (■ Tab. 2.4).

Die IR-Sequenzen (»inversion recovery«) lassen sich zur Verkürzung der Scanzeiten bei multiplanaren Abbildungen einsetzen. Bei kurzer Inversionszeit (TI) im Bereich von 100–150 ms wird die Signalintensität von Fettgewebe unterdrückt. Diese Technik wird STIR-Technik (»short tau inversion recovery«) genannt. Ähnliches wird auch mit der CHESS-Sequenz (= chemische Suppression) erreicht. Hauptindikation der Fettsuppression ist die Beurteilung des Knochenmarködems (das Fett des Knochenmarks wird unterdrückt, die Flüssigkeit kommt besser zur Darstellung). Neuerdings werden die Techniken der Fettsuppression mit der dreidimensionalen Gradientenechoabbildung (GRE = »gradient recalled echo«) kombiniert, welches zur besseren Erkennbarkeit von Gelenkknorpel führt.

Durch die intravenöse Gabe des *Kontrastmittels Gadolinium* (Gd-DPTA) wird der Kontrast dort angehoben, wo Aktivität stattfindet, z. B. am Rand von Tumoren, was Hinweise darauf geben kann, ob eher ein benigner oder ein

Tab. 2.5 Gewebecharakterisierung je nach Gewichtung der MRT-Aufnahmen

Gewebeart	t_1	Protonendichte (PD)	t_2
Fett	++	++	+
Knochenmark	++	++	+
Muskel	+–	+	+–
Hyaliner Knorpel	+	++	+
Bindegewebeknorpel	–	–	–
Bänder, Sehnen	–	–	–
Kortikaler Knochen	–	–	–
Synovialflüssigkeit	+–	+	++
Infiltrate, Ödeme	+–	+	++
Nervengewebe	++	++	++

maligner Prozess vorliegt. Durch intraartikuläre Gabe von Gadolinium lassen sich Gewebestrukturen besser darstellen. Wird bei der Osteochondrosis dissecans das Dissekat vom Kontrastmittel unterflossen, weiß man, dass es gelöst ist. Auch die Beurteilung der Labrumläsion am Hüftgelenk gelingt mit dem Arthro-MRT besser.

Die Gewebecharakterisierung wird im Wesentlichen durch unterschiedliche Gewichtung der MRT-Aufnahmen erreicht (■ Tab. 2.5). Je nach Verhältnis der beiden Parameter Repetitionszeit (TR) und Echozeit (TE) erhält man eine unterschiedliche Gewichtung. Vergleicht man die Bilder unterschiedlicher Gewichtungen, so kann man anhand der Signalintensität (bzw. Helligkeit) der Strukturen den Gewebetypus beurteilen (■ Tab. 2.5). In der Praxis (v. a. in der Tumordiagnostik, ► Abschn. 13.1) ist die Tatsache von großer Bedeutung, dass knorpelbildende Tumoren gut von anderen Geschwulsten unterschieden, dass Flüssigkeitsansammlungen klar erkannt und Nerven und Gefäße von anderen Gewebearten abgegrenzt werden können.

2.4.2 Strahlenschutz

Für die Anwendung der diagnostischen Bildgebung ist entscheidend, ob eine Methode im Vergleich zu den verfügbaren Alternativen eine hohe oder tiefe Strahlendosis erfordert. So ist prinzipiell die Ultraschalluntersuchung und die MRT der konventionellen Röntgendiagnostik und der CT vorzuziehen, wenn das diagnostische Resultat gleichwertig ist. Der Gesichtspunkt der kleinstmöglichen Strahlendosis hat auch zu Verlaufsuntersuchungen von thorakalen Skoliosen geführt, bei denen die sog. Rasterste-

reographie (optische Vermessung des Rückenprofils, ► Abschn. 4.4) die Röntgendiagnostik vollständig oder teilweise ersetzt hat.

Die Grundregeln des Strahlenschutzes gelten bei der pädiatrisch-orthopädischen Röntgendiagnostik in vollem Umfang. Gesetzliche Grundlage ist die Strahlenschutzverordnung vom 22. Juni 1994. Wichtiger und spezifischer sind die Berichte der internationalen Strahlenschutzkommission (ICRP = International Commission of Radiation Protection) von 1977 und der WHO Study Group von 1987 [3]. Generell gilt die Feststellung: Eine Anwendung ionisierender Strahlung auf den Menschen soll mit einer solch niedrigen Dosis erfolgen, wie dies vernünftigerweise erreichbar ist (ICRP 1977). Im Einzelnen wird bei den Röntgenuntersuchungen auf die konkreten Strahlenschutzmaßnahmen eingegangen.

! »Der beste Strahlenschutz ist die Vermeidung unnötiger Röntgenuntersuchungen und die Beschränkung der Zahl notwendiger Aufnahmen auf ein diagnostisch sinnvolles Minimum.« [2]

Einige allgemein gültige Richtlinien seien hier angegeben, soweit sie in der orthopädischen Diagnostik relevant sind.

Feldgröße Diese ist der wichtigste dosissteigernde Faktor bei Säuglingen und Kleinkindern. Jede unnötige Vergrößerung des Strahlenfeldes bewirkt eine umso größere Dosiszunahme, je kleiner das Ausgangsfeld ist [2]. Eine Vergrößerung des Feldes vom Format 13×18 auf 18×24 ergibt nahezu eine Verdoppelung der Hauteintrittsdosis, z. B. bei einer Beckenübersichtsaufnahme. Daher sind unsere Radiologieassistentinnen bestrebt, eine verordnete Aufnahme immer auf das kleinstmögliche Feld einzublenden.

Strahlengang Zur Dosisreduktion eignet sich im Hinblick auf besonders strahlenempfindliche Organe (Brustdrüse, Gonaden, Linse, Schilddrüse) in vielen Fällen die p.-a.-Projektion, wie z. B. bei Wirbelsäulenaufnahmen von adolescenten Mädchen.

Zusatzfilterung an der Röntgenröhre Hier kann durch einen Zusatzfilter von 0,1 mm Kupfer der Anteil der sog. weichen Strahlung so weit reduziert werden, dass die absorbierte Dosis, die zur Bildgebung nicht beiträgt, um 50 % kleiner wird. Ein Nachteil ist die Verringerung des Bildkontrastes, die aber in Kauf genommen werden kann.

Streustrahlenraster Der Sinn des Rasters ist die Reduktion der Streustrahlen bei großen Körpervolumina und damit die Verbesserung der Abbildungsschärfe. Bei kleinen Körperteilen von kleinen Patienten ist aber die Streustrahlung so gering, dass die Aufnahmequalität nur wenig

leidet. Der Verzicht auf Rasteraufnahmen beim Säuglingsbecken bringt eine Dosisersparnis um den Faktor 2,5.

Verstärkerfolien Diese führen zu einer Veränderung der Sensitivität des Film-Folien-Systems zwischen 200 und 1.600 Einheiten. Allgemein wird für die Pädiatrie ein System von einer relativen Empfindlichkeit von 400 Einheiten empfohlen. Ausnahmen sind Knochendetaufnahmen mit 200 Einheiten und Verlaufskontrollen von bekannten Anomalien, wie z.B. Skoliosen, mit 800 Einheiten. Wichtig ist dabei noch die Abstimmung der emittierten Lichtqualität. Grünemittierende Folien erzielen den erwünschten Effekt nur in Kombination mit grünsensiblen Filmen.

Gonadenschutz Ein Gonadenschutz wird immer dann benutzt, wenn dadurch keine diagnostisch wichtigen Strukturen verdeckt werden, d.h. bei Jungen wird eine Hodenkapsel eingesetzt, wenn die Hoden deszendiert sind, und bei Mädchen ein ungefähr dreieckiger Schild oberhalb der Symphyse.

Teile dieses Kapitel (v. a. über den Strahlenschutz) wurden aus der 1. Auflage übernommen, ich verdanke sie dem Autor C. Fliegel.

Literatur

1. Greenspan A (2003) Skelettradiologie. München: Urban & Fischer in Elsevier
2. Schneider K (1996) Strahlenschutz und Qualitätssicherung in der Kinderradiologie. In: Kinderradiologie – Bildgebende Diagnostik. Heidelberg: Springer, S. 17–31
3. WHO (1987) Rational use of diagnostic imaging in pediatrics. WHO Technical Report Series 757. Genf: WHO

2.5 Schulärztliche Untersuchung

2.5.1 Ziele aus orthopädischer Sicht

» Willst Du die Rückenuntersuchung nicht vergeigen, lass die Jugendlichen sich nach vorne neigen.

In allen Industrieländern werden bei Schulkindern regelmäßige Reihenuntersuchungen durchgeführt, um Anomalien und Erkrankungen frühzeitig zu erkennen. Früher stand die Früherkennung von Infektionskrankheiten, vor allem der Tuberkulose, im Vordergrund. An vielen Orten wurden deshalb routinemäßig Bildschirmuntersuchungen durchgeführt. In den letzten Jahren hat man dies fast überall verlassen, ein Tuberkulose-Screening ist nur noch in Endemiegebieten sinnvoll. Neben der Visuskontrolle und der Überprüfung der Gehörfunktion sind es heute vorwiegend Störungen am Bewegungsapparat, die für die schulärztliche Untersuchung von Belang sind.

! Das Ziel der schulärztlichen Reihenuntersuchung ist stets die Früherkennung von Störungen, damit diese einer geeigneten Behandlung zugeführt werden, bevor sie ein Ausmaß erreichen, das eine wesentlich aufwendigere Behandlung notwendig macht.

Neben der Erfassung der »Volksgesundheit« und dem Versuch, schwere Spätfolgen zu vermeiden, ist es nicht zuletzt auch der ökonomische Aspekt, der dabei berücksichtigt werden muss. Das schulärztliche Untersuchungsprogramm sollte insgesamt kostengünstiger sein als spätere teure Behandlungen.

Schulärztliche Untersuchung

Bei der schulärztlichen Untersuchung sind folgende Störungen am Bewegungsapparat zu untersuchen:

- abnorme Körpergröße (Klein- oder Großwuchs)
- Gangstörungen
- kongenitale Fehlbildungen
- Skoliosen
- Hyperkyphosen
- Beinlängendifferenzen
- Achsenfehlstellungen an der unteren Extremität
- Fußanomalien

All diese Störungen können ohne aufwendige und teure Messinstrumente untersucht werden, sie sind auch alle von außen sichtbar. Mancher wird in der Liste der zu untersuchenden Störungen die *Haltungsstörungen* vermissen; auf dieses Problem wird jedoch ausführlich in ► Abschn. 4.3 eingegangen. Wie dort dargelegt wird, ist die »schlechte Haltung« bei Kindern und Jugendlichen bis zu einem gewissen Grad physiologisch. Definitionsgemäß ist eine Haltung aufrichtbar und entspricht nicht einer strukturellen Veränderung. Es handelt sich vorwiegend um ein muskuläres Problem, wobei die Abgrenzung zum Normalen völlig arbiträr ist. Muskulatur kann nur durch Aktivität trainiert werden. Meist sind es eher die unспортlichen Kinder, die eine schlaaffe Haltung aufweisen.

Aktivität wird nur ausgeübt, wenn das Kind dazu motiviert ist. Ob dies durch Einrichtung von eigenen »Haltungsturnstunden« gelingt, ist äußerst fragwürdig. Kinder und Jugendliche, die an einer solchen Turnstunde teilnehmen müssen, nennen diese »Buckelturnen« oder »Krüppelgymnastik«. Auch ihre nicht betroffenen Schulkameraden verwenden ähnliche Ausdrücke. *Ein solches Turnen ist für alle Beteiligten demotivierend und muss deshalb seinen Zweck verfehlen.* Wesentlich sinnvoller ist es, solche Kinder einer Sportart zuzuführen, die sie mit einer gewissen Freude ausüben können. Da es sich meist um motorisch eher ungeschickte Kinder handelt, eignen sich

■ Tab. 2.6 Schulärztliche Untersuchungen

Untersuchung	Bemerkungen	Überweisung an Spezialisten, wenn
Körpergröße	Körpergröße im Stehen; mit Nomogrammen bzw. Wachstumskurven vergleichen. Unterhalb der 3er-Perzentile muss abgeklärt werden, ob evtl. eine Heredopathie vorliegt. Oberhalb der 97er-Perzentile muss v.a. beim Mädchen abgewogen werden, ob eine allzu große Endgröße vermieden werden sollte. Dies kann durch Hormonsubstitution oder Fugenverschluss am distalen Femur und an der proximalen Tibia geschehen.	Körpergröße unterhalb der 3er- oder oberhalb der 97er-Perzentile
Gangstörungen	Gehen auf einer Linie, Hüpfen im Einbeinsprung etc., mit denen man die grobe Motorik überprüfen kann. Deutlich sichtbare Gangstörungen, wie etwa einen Spitzfußgang, wird man ohne Weiteres erkennen können. Eine differenzierte Betrachtung ist aber im Rahmen einer Reihenuntersuchung nicht möglich. Wesentlich effizienter als die systematische Untersuchung aller Schulkinder ist es, den Turnlehrer in diese Untersuchung mit einzubeziehen. Er kennt die Schüler, die beim Turnen stets die Letzten sind und sich besonders ungeschickt anstellen.	Bei Eindruck einer Koordinationsstörung bzw. Dysdiadochokinese bzw. Bericht durch Turnlehrer
Missbildungen	Nur selten werden Missbildungen erst anlässlich einer schulärztlichen Untersuchung entdeckt. Eltern realisieren diese meist bei der Geburt und suchen in aller Regel auch frühzeitig eine ärztliche Beratung auf. Primär vom Schularzt entdeckte Anomalien sind gelegentlich die Trichter- und die Hühnerbrust.	<i>Sternumanomalien</i> (Trichter- oder Hühnerbrust): Eindellung bzw. Ausbuchtung um 2 cm oder mehr über bzw. unter Thoraxniveau
Beinlängendifferenzen	Indirekte Methode durch die Beurteilung des Beckenkammes anwenden (► Abschn. 4.1).	Beinlängenunterschied von 1 cm und mehr
Rückenprobleme	Die <i>Skoliose</i> ist die häufigste Wachstumsstörung, die durch die schulärztliche Untersuchung frühzeitig erkannt werden kann. Zuverlässig ist der Vorneigetest (► Abschn. 4.4).	Patienten mit einem Rippenbuckel bzw. Lendenwulst von 5° und mehr
	<i>Lot im Stehen</i> : Hierfür wird ein symmetrisches, an einer Schnur hängendes Gewicht verwendet, das von der Vertebra prominens herunterfällt. Das Lot sollte bei mit Brettchen ausgeglichenen Beinlängen bestimmt werden.	Lot fällt nicht in die Rima ani, sondern 1 Querfinger oder mehr daneben
	<i>Fixierte Hyperkyphose</i> : Wir beobachten, ob sich die Brustkyphose beim Aufrichten aus vorgeneigter Haltung ausgleicht (► Abschn. 4.1).	Fixierte Kyphose im Brustwirbelsäulen-(BWS-)Bereich oder (auch nur geringe) Kyphose der LWS (erkenntlich meist an Pigmentierungen über den Dornfortsätzen im oberen LWS-Bereich)
Achsenfehlstellungen	Bis etwa zum 10. Lebensjahr sind Genua valga fast jeden Ausmaßes physiologisch. Bei Kleinkindern über 3 Jahren sind Genua vara immer pathologisch und abklärungsbedürftig. Genua valga können bis zu einem Intermalleolenabstand von 10 cm ohne Weiteres toleriert werden. Bei Adoleszenten können Genua vara mit einem Interkondylenabstand von bis zu 2 Querfingern sowie Genua valga mit einem Intermalleolenabstand von bis zu 3 Querfingern toleriert werden.	<i>Kleinkinder</i> : Genua vara <i>Adoleszente</i> : Kondylenabstand > 3 cm oder Malleolenabstand > 5 cm
Fußanomalien	Am besten beobachtet man die Beschwielung der Füße. Solange das Fußgewölbe medial unter dem Os naviculare den Boden nicht berührt und keine Beschwielung aufweist, handelt es sich wahrscheinlich um normale Füße. Sogenannte »Knick-Senk-Füße« sind bei Kindern physiologisch.	Beschwielung am medialen Fußgewölbe
	Gelegentlich findet man auch einen <i>juvenilen Hallux valgus</i> .	Rötung über dem Metatarsalköpfchen I oder eine Valgusabweichung des Großzehs um mehr als 20°

Sportarten, in denen sie in Konkurrenz zu anderen stehen, nicht besonders gut. Diese Kinder sind dann immer schlechter als ihre Kameraden, was sie demotiviert. Zweckmäßiger sind Sportarten, in denen sie sich nur mit sich selber messen müssen und bei denen die eigene Leistungssteigerung ermittelt werden kann, also Einzelsportarten, wie z. B. Schwimmen, Leichtathletik, Fahrradfahren, Laufsportarten etc.

2.5.2 Ausrüstung, Untersuchungsgang und Indikationen zur Überweisung an Spezialisten

Ausrüstungsgegenstände

Eine adäquate Untersuchung ist mit wenigen einfachen Gegenständen möglich:

- Messband zur Größenmessung
- Stuhl
- Brettchen zum Ausgleich von Beinlängendifferenzen in der Dicke von 5 mm, 1 cm, 1,5 cm und 2 cm
- Winkelmesser, evtl. Skoliometer ► Abschn. 4.4)
- Lot
- Untersuchungsfläche

■ Tab. 2.6 zeigt, was und wie schulärztlich untersucht werden soll und wann eine Überweisung in eine spezialärztliche Untersuchung notwendig ist.

2.5.3 In welchem Alter sollen schulärztliche Untersuchungen stattfinden?

Aus orthopädischer Sicht geht es darum, einerseits angeborene Störungen, andererseits Wachstumsstörungen, die sich während der Pubertät entwickeln, zu erkennen. Da eine jährliche schulärztliche Untersuchung aus Kosten- und Organisationsgründen nicht durchführbar ist, empfehlen wir, diese zumindest bei Beginn der Schulpflicht sowie der Pubertät durchzuführen.

❗ **Zu Beginn der Schulpflicht, also im Alter von etwa 7 Jahren, sollten alle angeborenen Deformitäten beobachtet werden. Ideal ist es, wenn das Kind bereits schon ein Jahr in der Schule war und der Turnlehrer darüber berichten kann, ob evtl. eine Koordinationsstörung vorliegt.**

In den folgenden Jahren, bis zu Beginn der Pubertät, manifestieren sich orthopädische Leiden fast immer durch Schmerzen, wie z. B. der M. Perthes oder die juvenile rheumatische Arthritis. Die Schmerzen werden die Eltern zum

Arzt führen, auch wenn keine Reihenuntersuchung stattfindet.

Skoliosen stellen quantitativ und qualitativ das größte Problem des Wachstumsalters dar. Sie entwickeln sich zu Beginn der Pubertät, die bei Mädchen bekanntlich 2 Jahre früher beginnt als bei Jungen. Das oft angewendete Untersuchungsalter von 14 Jahren ist eindeutig zu spät.

❗ **Die Untersuchung zu Beginn der Pubertät sollte idealerweise mit 12–13 Jahren stattfinden.**

In diesem Alter werden auch am häufigsten Epiphysenlösungen beobachtet.

Natürlich sind es nicht nur orthopädische Kriterien, die beim Festlegen des Zeitpunktes für die schulärztliche Untersuchung berücksichtigt werden müssen. Immerhin machen die Störungen des Bewegungsapparates einen großen Teil der Befunderhebung aus, sodass sie für die Wahl des Untersuchungszeitraumes berücksichtigt werden sollten.



<http://www.springer.com/978-3-642-44994-9>

Kinderorthopädie in der Praxis

Hefti, F.

2014, XXIV, 929 S., Hardcover

ISBN: 978-3-642-44994-9